

**федеральное государственное бюджетное учреждение
«Национальный медицинский исследовательский центр
имени академика Е.Н. Мешалкина»
Министерства здравоохранения Российской Федерации
(ФГБУ «НМИЦ им. ак. Е.Н. Мешалкина» Минздрава России)**

УТВЕРЖДАЮ

Директор института
высшего и дополнительного
профессионального образования
С.А. Альсов
«22» 08 2023г.



МЕТОДИЧЕСКИЕ УКАЗАНИЯ ПО ОСВОЕНИЮ ДИСЦИПЛИНЫ

Б1.Б.1 НЕЙРОХИРУРГИЯ

по программе ординатуры

Специальность: 31.08.56 Нейрохирургия
Квалификация: Врач-нейрохирург
Форма обучения: Очная

Методические указания по освоению дисциплины являются частью основной образовательной программы высшего образования – программы ординатуры по специальности 31.08.56 Нейрохирургия.

Методические указания по освоению дисциплины предназначены для реализации обязательных требований ФГОС ВО и могут быть использованы в учебном процессе по специальности 31.08.56 Нейрохирургия.

Методические указания разработал(и):

Фамилия И.О.	Должность	Ученая степень, ученое звание
Киселёв Р.С.	Доцент отдела высшего и дополнительного профессионального образования института высшего и дополнительного профессионального образования	Кандидат медицинских наук

Рецензент(ы):

Фамилия И.О.	Должность	Ученая степень, ученое звание	Организация, кафедра
Сёмин П.А.	Заведующий нейрохирургическим отделением -врач-нейрохирург, доцент отдела высшего и дополнительного профессионального образования института высшего и дополнительного профессионального образования	Кандидат медицинских наук	ФГБУ «НМИЦ им.ак. Е.Н. Мешалкина» Минздрава России

Методические указания рассмотрены и одобрены на заседании цикловой методической комиссии ФГБУ «НМИЦ им. ак. Е.Н. Мешалкина» Минздрава России.
Протокол № 4 от 22 августа 2023 г.

Оглавление

1. Цель и задачи дисциплины	4
2. Содержание основных видов занятий и особенности их проведения при изучении дисциплины.....	5
3. Задания для подготовки к занятиям	6
4. Критерии оценок деятельности обучающихся при освоении учебного материала	76
5. Учебно-методическое и библиотечное обеспечение дисциплины	78

1. Цель и задачи дисциплины

Целью профессионального образования нейрохирурга является подготовка квалифицированного специалиста, обладающего системой универсальных и профессиональных компетенций, способного и готового для самостоятельной профессиональной деятельности по специальности «Нейрохирургия»; освоение теоретических основ и практических навыков по нейрохирургии, формирование у обучающихся врачебного поведения, мышления и умения, обеспечивающих решение профессиональных задач и применение им алгоритма врачебной деятельности по профилактике, диагностике и лечению пациентов кардиологического профиля по специальности «Нейрохирургия»

Задачи освоения дисциплины:

1. Сформировать обширный и глубокий объем базовых, фундаментальных медицинских знаний, формирующих профессиональные компетенции врача нейрохирурга, способного успешно решать свои профессиональные задачи.

2. Сформировать и совершенствовать профессиональную подготовку врача нейрохирурга, обладающего клиническим мышлением, хорошо ориентирующегося в сложной патологии, имеющего углубленные знания смежных дисциплин.

3. Подготовить специалиста к самостоятельной профессиональной лечебно-диагностической деятельности, умеющего провести дифференциально-диагностический поиск, оказать в полном объеме медицинскую помощь, в том числе при ургентных состояниях, провести профилактические и реабилитационные мероприятия по сохранению жизни и здоровья во все возрастные периоды жизни пациентов, способного успешно решать свои профессиональные задачи.

4. Подготовить врача нейрохирурга, владеющего навыками и врачебными манипуляциями в соответствии с квалификационными требованиями и общеврачебными манипуляциями по оказанию скорой и неотложной помощи.

6. Освоение методов диагностики, дифференциальной диагностики основных кардиологических заболеваний; освоение методов лечения больных нейрохирургического профиля;

7. Освоение методов формирования здорового образа жизни семьи, соблюдение личностного подхода, требования врачебной этики и медицинской деонтологии при проведении среди населения оздоровительных, профилактических, лечебно-диагностических и реабилитационных мероприятий в амбулаторно-поликлинических условиях и на дому;

8. Овладение техникой врачебных манипуляций в соответствии с программой и самостоятельное их выполнение;

9. Формирование умений и навыков самостоятельной научно-исследовательской деятельности.

2. Содержание основных видов занятий и особенности их проведения при изучении дисциплины

Организация учебной деятельности обучающихся по дисциплине осуществляется в следующих формах:

Аудиторная (контактная с преподавателем) работа включает в себя:

- лекционные занятия под руководством преподавателя, включающие освоение теоретического материала по дисциплине;
- групповые семинарские занятия под руководством преподавателя, включающие аудиторную самостоятельную работу по заданию (под контролем) преподавателя;
- групповые практические занятия под руководством преподавателя, включающие аудиторную самостоятельную работу по заданию (под контролем) преподавателя;

Внеаудиторная (самостоятельная) работа обучающихся:

- заключается в работе с методическими указаниями по освоению дисциплины, конспектом лекций, с основной и дополнительной литературой, информационно-правовыми справочными системами, электронными образовательными ресурсами;
- сопровождается индивидуальными (групповыми) консультациями, собеседованием, приемом отработок пропущенных занятий.

При проведении занятий лекционного типа дается основной систематизированный материал. Отдельные темы дисциплины не разбираются на лекциях и рекомендуются для самостоятельного изучения по рекомендуемой учебной литературе и учебным пособиям. Содержание тем, отведенных на самостоятельное изучение, контролируются при проведении текущего и промежуточного контроля.

Работа с обучающимися на семинарском занятии представляет собой:

- текущий контроль и закрепление знаний, полученных на лекциях и в процессе самостоятельной работы в виде опроса-семинара, выступления по теме.

Работа с обучающимися на практическом занятии представляет собой:

- выполнение ситуационных заданий, в т.ч. на симуляционном оборудовании.

Самостоятельная работа представляет собой:

- анализ информации из различных источников,
- подготовку к ответам на вопросы для проверки и закрепления знаний,
- подготовку к выполнению ситуационных заданий,
- подготовку тезисов выступлений.

Распределение часов контактной работы по видам учебной деятельности и самостоятельной работы по темам дисциплины и видам занятий приведено в разделе «Содержание дисциплины» рабочей программы дисциплины.

Изучение дисциплины завершается зачетом в 1, 2, 3, 4 семестрах и экзаменом в 1, 2, 3, 4 семестрах.

3. Задания для подготовки к занятиям
3.1. Задания для подготовки к семинарским занятиям

1 семестр

Семинарское занятие № 1

Раздел 1

Тема 1.1. История нейрохирургии

Контрольные вопросы:

1. История развития нейрохирургии.
2. Выделение нейрохирургии в самостоятельную дисциплину и этапы ее развития.
3. Структура нейрохирургической службы в Российской Федерации.

Семинарское занятие №2

Тема 1.2. Этапы становления эндоваскулярной нейрохирургии.

Контрольные вопросы:

1. Изобретение церебральной ангиографии, отделяемых микроспиралей, баллонов.
2. Этапы становления эндоваскулярной нейрохирургии
3. Развитие эндоваскулярной нейрохирургии в Российской Федерации

Семинарское занятие №3

Тема 1.3. Симптомокомплексы поражений черепно-мозговых нервов и проводящих путей.

Контрольные вопросы:

1. Черепные нервы: анатомо-физиологические данные.
2. Клинические методы исследования черепно-мозговых нервов.
3. Симптомы поражения черепно-мозговых нервов.

Семинарское занятие №4

Тема 1.4. Ствол мозга. Синдромы поражения Альтернирующие синдромы.

Контрольные вопросы:

1. Строение ствола мозга,
2. Синдромы половинного поражения различных его отделов.
3. Альтернирующие синдромы.

Семинарское занятие №5

Тема 1.5. Мосто-мозжечковый угол. Синдром полного и частичного поражения. Мозжечок. Статическая и динамическая атаксия

Контрольные вопросы:

1. Строение мозжечка, синдромы половинного поражения различных его отделов.
2. Виды атаксии.
3. Мосто-мозжечковый угол, клиническая и топографическая анатомия
4. Клиника поражений мосто-мозжечкового угла

Семинарское занятие №6

Тема 1.6. Симптомокомплексы поражения лобной, теменной, височной и затылочной долей.

Контрольные вопросы:

1. Строение полушарий головного мозга.
2. Семиотика поражений различных участков больших полушарий.

Семинарское занятие №7

Тема 1.7. Симптомокомплексы поражений промежуточного и конечного мозга, экстрапирамидной системы

Контрольные вопросы:

1. Строение и основные связи промежуточного и конечного мозга.
2. Симптомы поражения промежуточного и конечного мозга.
3. Топическая диагностика конечного мозга.
4. Строение и основные связи экстрапирамидной системы, роль в организации движений, участие в организации движений путем обеспечения позы, мышечного тонуса и стереотипных автоматизированных движений.
5. Нейрофизиологические и нейрохимические механизмы регуляции деятельности экстрапирамидной системы.
6. Гипокинезия, ригидность и мышечная гипотония.
7. Гиперкинезы: тремор, мышечная дистония, хоря, тики, атетоз, миоклонии.

Семинарское занятие №8

Тема 1.8. Симптомокомплексы поражений спинного мозга, периферической нервной системы

Контрольные вопросы:

1. Спинной мозг и периферическая нервная система: анатомия и физиология.
2. Чувствительные и двигательные расстройства при поражении шейных, грудных, поясничных и крестцовых сегментов спинного мозга, передних и задних корешков, сплетений, периферических нервов.
3. Синдромы поперечного и половинного поражения спинного мозга на различных уровнях.

Семинарское занятие №9

Тема 1.9. Компоненты и уровни сознания. Шкала для определения уровня сознания. Причины развития комы. Токсические/метаболические нарушения, приводящие к коме. Органические причины коматозного состояния

Контрольные вопросы:

1. Компоненты и уровни сознания
2. Шкала для определения уровня сознания.
3. Причины развития комы.
4. Токсические/метаболические нарушения, приводящие к коме.
5. Органические причины коматозного состояния

Семинарское занятие №10

Тема 1.10. Микрохирургическая анатомия передней и средней черепной ямки, оперативные доступы

Контрольные вопросы:

1. Структура основания черепа.
2. Передняя, средняя черепная ямки (отверстия).
3. Семиотика повреждений содержимого отверстий основания черепа.
4. Классические доступа к ПЧЯ, СЧЯ (субфронтальный, птериональный, латеральный супраорбитальный, подвисочный, доступ по Кавасе).

Семинарское занятие №11

Тема 1.11. Микрохирургическая анатомия задней черепной ямки, оперативные доступы

Контрольные вопросы:

1. Строение задней черепной ямки, отверстия, содержимое.

2. Семиотика повреждений содержимого отверстий ЗЧЯ
3. Классические доступа к ЗЧЯ (задний транспетрозный, ретросигмовидный, медианный доступ, экстремально латеральный доступ).

Семинарское занятие №12

Тема 1.12. Анатомия желудочковой системы головного мозга. Продукция и ток цереброспинальной жидкости. Механизмы компенсирующие повышенное внутричерепное давление.

Контрольные вопросы:

1. Строение желудочковой системы головного мозга.
2. Продукция и абсорбция цереброспинальной жидкости.
3. Состав цереброспинальной жидкости.
4. Доктрина Монро – Келли

Семинарское занятие №13

Тема 1.13. Микрохирургическая и ангиографическая анатомия артерий головного мозга.

Контрольные вопросы:

1. Микрохирургическая анатомия базальных цистерн головного мозга.
2. Топографическая анатомия артерий головного мозга.
3. Ангиографическая анатомия артерий головного мозга.

Семинарское занятие №14

Тема 1.14. Микрохирургическая и ангиографическая анатомия венозных коллекторов головного мозга.

Контрольные вопросы:

1. Ангиографическая анатомия вен головного мозга.
2. Строение и топография венозных синусов

Семинарское занятие №15

Тема 1.15. Неврологические синдромы поражения каротидного бассейна.

Контрольные вопросы:

1. Симптоматика окклюзии ВСА
2. Симптоматика окклюзии офтальмической артерии
3. Симптоматика окклюзии передней хориодальной артерии
4. Симптоматика окклюзии СМА
5. Симптоматика окклюзии ПМА

Семинарское занятие №16

Тема 1.16. Неврологические синдромы поражения вертебробазилярной системы.

Контрольные вопросы:

1. Симптоматика окклюзии ЗНМА
2. Симптоматика окклюзии ПНМА
3. Симптоматика окклюзии ЗМА

Семинарское занятие №17

Тема 1.17. Клиническая анатомия позвоночника и спинного мозга, доступы.

Контрольные вопросы:

1. Хирургическая анатомия позвоночника.
2. Проводящие пути спинного мозга.
3. Теории осевых нагрузок.
4. Кровоснабжение спинного мозга.

5. Пространства позвоночного канала.
6. Оперативные вмешательства на спинном мозге (ламинэктомия, гемиламинэктомия, интерламинэктомии, передний доступ, стереотаксические операции на спинном мозге).

Семинарское занятие №18

Тема 1.18. Симптомокомплексы поражения спинного мозга на разных уровнях.

Контрольные вопросы:

1. Симптомокомплекс поражения спинного мозга на верхнешейном уровне
2. Симптомокомплекс поражения спинного мозга на нижнешейном уровне
3. Симптомокомплекс поражения спинного мозга на грудном уровне
4. Симптомокомплекс поражения спинного мозга на поясничном уровне
5. Симптомокомплекс поражения конского хвоста и *filum terminale*

Семинарское занятие №19

Тема 1.19. Топография и симптомы поражения периферической нервной системы.

Контрольные вопросы:

1. Топографическая анатомия сплетений, периферических нервов верхних и нижних конечностей.
2. Семиотика поражений периферических нервов конечностей, плечевого, поясничного, крестцового сплетений.

Семинарское занятие №20

Тема 1.20. Принципы нейрохирургических вмешательств Схема Кронлейна-Егорова.

Контрольные вопросы:

1. Принципы проведения нейрохирургических вмешательств.
2. Виды краниотомии, ориентиры, схема Кронлейна-Егорова.
3. Основные виды оперативных вмешательств в нейрохирургии.

Семинарское занятие № 21

Тема: Зачётное занятие в 1 семестре

Тестовые задания:

Птерион формируется за счет соединения следующих костей кроме:

- а. Лобная кость
- б. Основная кость
- в. Скуловая кость
- г. Височная кость
- д. Теменная кость

Корковая ишемия начинается при снижении церебрального перфузионного давления (СРР) ниже:

- а. 100 мм Hg
- б. 75 мм Hg
- в. 50 мм Hg
- г. 23 мм Hg
- д. 8 мм Hg

Какая из перечисленных линий проходит через краницервикальное сочленение распространяясь от базиона до опистиона?

- а. Линия МакРэя
- б. Линия МакГрегора
- в. Линия Чемберлейна
- г. Линия Вакенгейма

д. Передняя маргинальная линия

Прямой синус формируется путем слияния

- а. Внутренней мозговой вены и базальной вены
- б. Нижнего сагиттального синуса и вены Галлена
- в. Базальной вены и большой мозговой вены
- г. Нижнего сагиттального синуса и базальной вены
- д. Прецентральной мозжечковой вены и внутренней мозговой вены

Центральный парез лицевого нерва вовлекает

- а. только ипсилатеральную верхнюю часть лица
- б. только ипсилатеральную нижнюю часть лица
- в. только контрлатеральную верхнюю часть лица
- г. только контрлатеральную нижнюю часть лица
- д. ничего из перечисленного

Точка для вентрикулостомии на расстоянии 2,5 см от средней линии и 1 см кпереди от коронарного шва:

- а. Точка Кина
- б. Точка Кохера
- в. Точка Макэвена
- г. Точка Баркера
- д. Сильвиева точка

Угол грудного кифоза обычно варьируется в пределах

- а. 10-35 гр
- б. 20-45 гр
- в. 30-55 гр
- г. 40-65 гр
- д. 50-70 гр

Спинальная жидкость продуцируется:

- а. хориоидальным сплетением
- б. эпендимальной выстилкой
- в. паренхимой мозга
- г. всем перечисленным

Какой из перечисленных доступов не относится к доступам для хиазмально-селлярной области:

- а. трансфеноилальный доступ
- б. птериональный доступ
- в. супраорбитальный доступ
- г. межполушарный доступ

Офтальмическая артерия проникает в орбиту вблизи с

- а. передним наклоненным отростком
- б. глазодвигательным нервом
- в. воронка гипофиза
- г. блоковидным нервом
- д. сошником

Cuneus располагается между борозд

- а. цингулярной и парието-окципитальной
- б. шпорной и цингулярной
- в. сильвиевой и шпорной
- г. парието-окципитальной и шпорной
- д. ничего из перечисленного

Какая артерия наиболее ассоциируется с VII и VIII ЧМН?

- а. ВМА
- б. ОА
- в. АІСА
- г. РІСА
- д. позвоночная артерия

Продолговатый мозг включает следующее кроме:

- а. оливы
- б. серый бугорок
- в. треугольник блуждающего нерва
- г. бугорок лицевого нерва
- д. начало языкоглоточного нерва

Передняя оболочечная артерия чаще всего является ветвью

- а. офтальмической артерии
- б. верхнечелюстной артерии
- в. средней оболочечной артерии
- г. затылочной артерии
- д. лицевой артерии

Представительство движения глаз в базальных ядрах:

- а. субталамическое ядро
- б. черная субстанция pars compacta
- в. черная субстанция pars reticulata
- г. GPi
- д. GPe

Какой дыхательный паттерн характерен при дорсомедиальном повреждении продолговатого мозга?

- а. апноэ
- б. Биота
- в. центральная нейрогенная гипервентиляция
- г. Куссмауля
- д. Чейн-Стокса

Какие из перечисленных структур кровоснабжаются передней хориоидальной артерией?

- а. GPe, заднее колено внутренней капсулы
- б. GPi, заднее колено внутренней капсулы
- в. GPe, переднее колено внутренней капсулы
- г. GPi, переднее колено внутренней капсулы
- д. ничего из перечисленного

Какой из перечисленных нервов берет начало между пирамидой и оливой?

- а. слуховой
- б. языкоглоточный

- в. блуждающий
- г. добавочный
- д. языкоглоточный

Какая из перечисленных артерий кровоснабжает сплетение головного мозга?

- а. PICA
- б. PCA
- в. AChA
- г. все перечисленные
- д. ничего из перечисленного

Моторное ядро тройничного нерва располагается в

- а. верхней части среднего мозга
- б. нижней части среднего мозга
- в. верхней части моста
- г. средней части моста
- д. нижней части моста

2 семестр

Семинарское занятие №22

Тема 1.21. Классические оперативные доступы к передней и средней черепной ямке.

Контрольные вопросы:

1. Субфронтальный доступ (показания, принципы).
2. Птериональный доступ (показания, принципы).
3. Латеральный супраорбитальный доступ (показания, принципы).
4. Подвисочный доступ (показания, принципы).
5. Доступ Кавасе (показания, принципы).

Семинарское занятие №23

Тема 1.22. Классические оперативные доступы к задней черепной ямке.

Контрольные вопросы:

1. Задний транспетрозный доступ (показания, принципы).
2. Ретросигмовидный доступ (показания, принципы).
3. Медианный доступ (показания, принципы).
4. Экстремально латеральный доступ (показания, принципы).

Семинарское занятие №24

Тема 1.23. Доступы к желудочковой системе головного мозга.

Контрольные вопросы:

1. Транскаллезный доступ (показания, принципы).
2. Субфронтальный доступ (показания, принципы).
3. Супрацеребеллярный доступ (показания, принципы).
4. Окципитальный доступ (показания, принципы).
5. Субтемпоральный доступ (показания, принципы).

Семинарское занятие №25

Раздел 2

Тема 2.1. Черепно-мозговая травма: виды: клиника, диагностика, детская черепно-мозговая травма.

Контрольные вопросы:

1. Классификация ЧМТ. Современные представления о биомеханике ЧМТ и связь биомеханики

с клиническими формами ЧМТ.

2. Клиника ЧМТ. Общемозговой, менингеальный, очаговый синдромы. Дислокационные синдромы – виды, клинические проявления.

3. Современные методы обследования пациента с ЧМТ. Современная нейровизуализация – виды, возможности, показания, противопоказания.

4. Особенности детской черепно-мозговой травмы.

Семинарское занятие №26

Тема 2.2. Черепно-мозговая травма: тактика и виды хирургических вмешательств при различных видах черепно-мозговой травмы.

Контрольные вопросы:

1. Тактика при внутримозговых, эпидуральных и субдуральных гематомах
2. Тактика при переломе основания и свода черепа
3. Тактика при ушибах головного мозга
4. Тактика при субарахноидальном кровоизлиянии
5. Хирургическое лечение при отеке головного мозга – показания, методики.

Семинарское занятие №27

Тема 2.3. Отек головного мозга (патогенез, классификация, механизмы развития при различных нейрохирургических заболеваниях). Гипертензионный синдром. Клинические и параклинические характеристики.

Контрольные вопросы:

1. Патогенез отека головного мозга
2. Виды отека головного мозга.
3. Механизмы развития отека головного мозга.
4. Клиника отека головного мозга.
5. Диагностика отека головного мозга.

Семинарское занятие №28

Тема 2.4. Виды травматических внутричерепных кровоизлияний. Источники, клиника, показания к хирургическому вмешательству, типы вмешательств.

Контрольные вопросы:

1. Виды травматических внутричерепных кровоизлияний, источники.
2. Клиника внутричерепных кровоизлияний.
3. Показания к хирургическому вмешательству.

Семинарское занятие №29

Тема 2.5. Переломы основания черепа: симптоматика, диагностика. Посттравматическая ликворея: диагностика, лечение.

Контрольные вопросы:

1. Виды и симптоматика переломов основания черепа
2. Диагностика переломов основания черепа
3. Диагностика посттравматической ликвореи.
4. Лечение посттравматической ликвореи.

Семинарское занятие №30

Тема 2.6. Сдавление головного мозга. Виды сдавления. Клиника, диагностика. Принципы консервативного и хирургического лечения.

Контрольные вопросы:

1. Классификация сдавлений головного мозга.
2. Симптомы сдавления головного мозга.

3. Диагностика сдавлений головного мозга.
4. Принципы консервативного и хирургического лечения сдавлений головного мозга.

Семинарское занятие №31

Тема 2.7. Клинические формы травматических поражений спинного мозга.

Контрольные вопросы:

1. Классификация СМТ.
2. Современные представления о биомеханике СМТ.
3. Связь биомеханики с клиническими формами СМТ.
4. Клиника СМТ. Синдромы поражения спинного мозга.
5. Особенности нарушений функций тазовых органов при СМТ.
6. Осложнения СМТ – классификация, клиника, диагностика, профилактика, лечение
7. Особенности СМТ у детей.

Семинарское занятие №32

Тема 2.8. Хирургические вмешательства при позвоночно-спинальной травме.

Контрольные вопросы:

1. Хирургическое лечение СМТ – способы, показания, методики
2. Переломы позвоночника. Понятие стабильности.
3. Способы хирургического лечения при переломах позвоночника.

Семинарское занятие №33

Тема 2.9. Травма периферической нервной системы.

Контрольные вопросы:

1. Классификация заболеваний периферической нервной системы. М
2. Мононевропатии и полиневропатии: этиология, патогенез, клиника, диагностика, лечение.
3. Виды повреждений нервов, варианты повреждений нервных стволов, классификация, микроскопических изменений при повреждении нервов (Seddon).
4. Шейное сплетение и плечевое сплетение, симптоматика повреждения. Оперативные вмешательства на плечевом сплетении и его ветвях.
5. Поясничное и крестцовое сплетение, симптоматика повреждения, операции на поясничном и крестцовом сплетениях.
6. Инструментальные методы диагностики повреждений периферических нервов.

Семинарское занятие №34

Тема 2.10. Абсцесс головного мозга. Клиническое течение, диагностика, лечение.

Паразитарные заболевания головного мозга.

Контрольные вопросы:

1. Причины возникновения абсцессов головного мозга.
2. Клиника абсцессов головного мозга.
3. Диагностика и лечение абсцессов головного мозга.
4. Основные виды паразитарных заболеваний головного мозга: клиника, диагностика, лечение.

Семинарское занятие №35

Тема 2.11. Инфекционные осложнения в нейрохирургии. Менингит и эмпиема мозговых оболочек, энцефалит, вентрикулит. Клиника, диагностика, подходы к лечению.

Контрольные вопросы:

1. Клиника, диагностика и подходы к лечению менингита.
2. Клиника, диагностика и подходы к лечению энцефалита.
3. Клиника, диагностика и подходы к лечению вентрикулита.

Семинарское занятие №36

Тема 2.12. Туннельные синдромы верхних и нижних конечностей. Симптоматика, диагностика, подход к лечению, хирургические вмешательства при туннельных синдромах.

Контрольные вопросы:

1. Симптоматика и диагностика туннельных синдромов верхних конечностей.
2. Подходы к лечению туннельных синдромов верхних конечностей.
3. Симптоматика и диагностика туннельных синдромов нижних конечностей.
4. Подходы к лечению туннельных синдромов нижних конечностей.

Семинарское занятие №37

Раздел 3

Тема 3.1. Врожденные аномалии центральной нервной системы (синдром Арнольда-Киари, синдром Данди-Уокера, сирингомиелия, сирингобульбия)

Контрольные вопросы:

1. Аномалия Арнольда – Киари, классификация, клиника, эпидемиология. Методы хирургического лечения.
2. Аномалия Денди – Уокера, клиника, диагностика и хирургическое лечение.
3. Сирингомиелия и сирингобульбия, этиопатогенез, клиника, диагностика и методы хирургической коррекции.

Семинарское занятие №38

Тема 3.2. Врожденные аномалии центральной нервной системы (spina bifida, краниосиностозы)

Контрольные вопросы:

1. Краниосиностозы, классификация, клиника, этиология, диагностика, оперативные вмешательства при краниосиностозах.
2. Spina bifida, классификация, клиника, этиология, диагностика, оперативные вмешательства при краниосиностозах.

Семинарское занятие №39

Тема 3.3. Строение ликворопроводящих путей, циркуляция и состав ликвора. Доктрина Монро-Келли. Внутричерепное и церебральное перфузионное давление.

Контрольные вопросы:

1. Строение ликворопроводящих путей, циркуляция и состав ликвора.
2. Внутричерепное и перфузионное давление, теория Монро-Келли, регуляция внутричерепного давления.
3. Методы прямого и косвенного измерения внутричерепного давления.
4. Виды датчиков внутричерепного давления, нормальные цифры ВЧД, типы патологических кривых.

Семинарское занятие №40

Тема 3.4. Этиология, патогенез и классификация гипертензионных синдромов. Острая и хроническая внутричерепная гипертензия: особенности клинической картины, диагностика.

Контрольные вопросы:

1. Этиология, патогенез и классификация гипертензионных синдромов, острая и хроническая внутричерепная гипертензия.
2. Острая окклюзионная гидроцефалия, причины и механизмы развития, хирургическое лечение. Хроническая гидроцефалия, причины ее развития, классификация гидроцефалии взрослых, клиника различных вариантов гидроцефалии.
3. Диагностика и лечение хронической дизрезорбтивной гидроцефалии. Осложнения ликворосунтирующих операций, методы их профилактики.

Семинарское занятие №41

Тема 3.5. Механизмы повышения внутричерепного давления. Понятие о компенсации, субкомпенсации, декомпенсации гидроцефалии. Показания к хирургическому лечению гидроцефалии.

Контрольные вопросы:

1. Механизмы повышения внутричерепного давления.
2. Компенсированная и декомпенсированная внутричерепная гипертензия.
3. Методы хирургического лечения гидроцефалии, ликворошунтирующие операции, показания к установке шунтов.
4. Эндоскопические технологии в лечении гидроцефалии.

Семинарское занятие №42

Тема: Зачётное занятие в 2 семестре

Тестовые задания:

При сотрясении головного мозга наиболее характерным является

- а. кровотечение из носа
- б. потеря сознания
- в. головная боль
- г. эпилептические припадки
- д. головокружение, нистагм

Характерным для перелома основания черепа признаком является

- а. наличие рвано-ушибленной раны
- б. бессознательное состояние больного
- в. истечение крови и жидкости из ушного прохода
- г. жалобы на сильную головную боль
- д. кровоподтеки в области шеи

Признаком проникающего черепно-мозгового ранения является

- а. наличие большой раны с неровными краями
- б. наличие раны с активным артериальным давлением
- в. наличие раны, из которой выделяется детрит и ликвор
- г. наличие раны с подлежащей костью
- д. наличие раны с венозным кровотечением

Для травматического повреждения малоберцового нерва характерно

- а. свисание стопы, стояние на пятке невозможно
- б. нарушено подошвенное сгибание стопы и пальцев, невозможно стоять на носке
- в. все перечисленное
- г. ничего из перечисленного

Наиболее характерными признаками травматического повреждения локтевого нерва являются

- а. положение кисти - "рука благословения"
- б. резаная рана в области локтевого сгиба
- в. ослабление ладонного сгибания кисти и резкое нарушение сгибания основных и концевых фаланг IV и V пальцев
- г. расстройство чувствительности в области тенара

Наиболее характерным признаком травматического повреждения срединного нерва является

- а. наличие гематомы в области плеча

- б. выпадение рефлекса с двуглавой мышцы
- в. расстройство болевой чувствительности на тыле кисти
- г. анестезия в области I-III пальцев кисти
- д. ни один из перечисленных

К особенностям техники ламинэктомии при закрытых повреждениях позвоночника и спинного мозга относятся все перечисленные, за исключением

- а. резекции дужек до суставных отростков
- б. резекции дужек с захватом суставных отростков для лучшего обзора
- в. разреза мягких тканей на уровне ламинэктомии
- г. правильно а) и в)

К особенностям ламинэктомии при открытых огнестрельных ранениях позвоночника относятся

- а. без особенностей
- б. нельзя пользоваться распатором
- в. для скелетирования дужек использовать ножницы
- г. все перечисленное
- д. ничего из перечисленного

Субдуральные гигромы следует дифференцировать

- а. с очаговым менингоэнцефалитом
- б. с субдуральной гематомой
- в. с субарахноидальным кровоизлиянием
- г. со внутрижелудочковой гематомой
- д. с артерио-венозной мальформацией

Оптимальными сроками наложения первичного шва при повреждении периферического нерва следует считать

- а. первые 1-2 часа после травмы
- б. первые 6-8 часов после травмы
- в. первые 12-24 часа после травмы
- г. первые 24-36 часов после травмы
- д. в любой из перечисленных сроков

Согласно современной классификации черепно-мозговой травмы не выделяют

- а. ушиб головного мозга легкой степени тяжести
- б. сдавление головного мозга вследствие эпидуральной гематомы
- в. сотрясение головного мозга тяжелой степени
- г. сдавление головного мозга на фоне его ушиба

Диффузное аксональное повреждение головного мозга при черепно-мозговой травме характеризуется

- а. длительным коматозным состоянием с момента травмы
- б. развитием комы после "светлого" периода
- в. отсутствием потери сознания
- г. кратковременной потерей сознания

Сотрясение головного мозга в сочетании с повреждением мягких тканей относится к черепно-мозговой травме

- а. легкой открытой
- б. легкой закрытой
- в. открытой средней тяжести

г. закрытой средней тяжести

Для внутричерепной гипертензии характерна головная боль

- а. распирающего характера
- б. распирающего характера в затылочной части
- в. пульсирующего характера по всей голове
- г. сдавливающего характера в лобно-теменной области

Развитие при черепно-мозговой травме гемипареза свидетельствует

- а. о внутричерепной гематоме
- б. об ушибе мозга
- в. о переломе костей черепа
- г. о всем перечисленном
- д. верно а) и б)

Тяжесть черепно-мозговой травмы определяется по глубине и продолжительности

- а. амнезии
- б. расстройства жизненно важных функций
- в. гемипареза
- г. всего перечисленного
- д. верно а) и б)

Наиболее постоянными очаговыми симптомами при эпидуральной гематоме являются

- а. расширение зрачка на стороне гематомы
- б. расширение зрачка на противоположной стороне
- в. гемипарез на стороне гематомы
- г. гемипарез на противоположной стороне
- д. верно а) и г)
- е. верно б) и в)

Если после черепно-мозговой травмы развиваются ригидность затылочных мышц и светобоязнь при отсутствии очаговых симптомов, то наиболее вероятен диагноз

- а. сотрясение мозга
- б. субарахноидальное кровоизлияние
- в. ушиб мозга
- г. внутричерепная гематома

Острая субдуральная гематома на компьютерной томограмме характеризуется зоной

- а. гомогенного повышения плотности
- б. гомогенного понижения плотности
- в. неоднородного повышения плотности
- г. отека мозга

Нарастание мидриаза на стороне эпидуральной гематомы и гемипареза на другой стороне обусловлено

- а. асимметричной гидроцефалией
- б. сдавлением коры моторной области
- в. ущемлением ствола в затылочном отверстии
- г. сдавлением ножки мозга
- д. верно а) и б)

Краниографические признаки острой травмы черепа характеризуются

- а. "пальцевыми вдавлениями"
- б. усиленным сосудистым рисунком
- в. увеличением глубины турецкого седла
- г. остеопорозом затылочной кости и затылочного полукольца
- д. ни одним из перечисленных признаков

Проникающей называют черепно-мозговую травму

- а. при ушибленной ране мягких тканей
- б. при повреждении апоневроза
- в. при переломе костей свода черепа
- г. при повреждении твердой мозговой оболочки
- д. при всех перечисленных вариантах

Необходимым условием начала лечения больного с тяжелой черепно-мозговой травмой является

- а. введение в вену кардиотонических средств
- б. введение в вену антигипертензивных средств
- в. освобождение дыхательных путей от инородных тел
- г. верно а) и б)

Для коррекции метаболического ацидоза в остром периоде тяжелой черепно-мозговой травмы показана внутривенная инфузия

- а. 5% раствора глюкозы
- б. 4% раствора бикарбоната натрия
- в. раствора поляризующей смеси
- г. любого из перечисленных растворов
- д. верно а) и б)

Причиной артериальной гипертензии при острой тяжелой черепно-мозговой травме являются

- а. церебральная гипоксия
- б. реакция на боль
- в. поражение диэнцефально-мезенцефальных структур
- г. все перечисленное

В связи с меньшим влиянием на электролитный баланс для лечения отека мозга при тяжелой черепно-мозговой травме следует выбрать

- а. гидрокортизон
- б. преднизолон
- в. дексаметазон
- г. кортизон
- д. верно а) и б)

Наиболее эффективными корректорами гиперметаболизма при тяжелой черепно-мозговой травме являются

- а. ингибиторы МАО
- б. трициклические антидепрессанты
- в. бензодиазепиновые препараты
- г. барбитураты
- д. все перечисленные

Гиперактивацию симпатoadреналовой системы в остром периоде тяжелой черепно-мозговой травмы подавляют

- а. нейролептиками
- б. антидепрессантами
- в. барбитуратами
- г. всем перечисленным
- д. верно а) и в)

Для коррекции дефицита антидиуретического гормона в остром периоде тяжелой черепно-мозговой травмы назначают

- а. инфузии адиурекрина
- б. водный раствор питессина
- в. масляную суспензию вазопрессина
- г. любой из перечисленных препаратов
- д. верно а) и б)

Для угнетения гиперактивации вестибуло-вегетативных рефлексов в остром периоде черепно-мозговой травмы назначают

- а. анаприлин
- б. беллатаминал
- в. метоклопрамид
- г. все перечисленное
- д. верно б) и в)

Для лечения посттравматической головной боли, обусловленной снижением внутричерепного давления, назначают вливания

- а. 5% раствора глюкозы
- б. 0.75% раствора хлористого натрия
- в. дистиллированной воды
- г. любого из перечисленных средств
- д. верно а) и б)

Для лечения посттравматической головной боли, обусловленной внутричерепной гипертензией, назначают

- а. центральные антигипертензивные средства
- б. осмотические диуретики
- в. верно б) и в)
- г. все перечисленное

Для диагностики посттравматической скрытой ликвореи необходимо произвести рентгенографию или компьютерную томографию головы после введения нерастворимого контраста

в вену

- а. эндлюмбально
- б. в желудочки мозга
- в. верно а) и б)
- г. верно б) и в)

Ноотропные средства при черепно-мозговой травме можно применять

- а. спустя 3 дня после травмы
- б. спустя неделю после травмы
- в. в резидуальном периоде
- г. в любые сроки
- д. верно б) и в)

При хронических посттравматических абсцессах мозга корково-подкорковой локализации в клинической картине преобладает

- а. наличие внутричерепной гипертензии
- б. общемозговая симптоматика
- в. эпилептиформный симптомокомплекс
- г. менингеальный синдром
- д. в равной мере все перечисленное

Скорость регенерации поврежденного аксона при травматическом разрыве нерва составляет

- а. 0,1мм в сутки
- б. 1 мм в сутки
- в. 10 мм в сутки
- г. мм в 10 дней

3 семестр

Семинарское занятие №43

Раздел 4

Тема 4.1. Классификация опухолей ЦНС. Клиника, диагностика и хирургические вмешательства при внутримозговых опухолях больших полушарий. Тактика при глиальных опухолях, вторичных образованиях головного мозга.

Контрольные вопросы:

1. Опухоли головного мозга: классификация.
2. Клиника и диагностика суб- и супратенториальных опухолей, особенности течения.
3. Показания и принципы проведения оперативных вмешательств при внутримозговых опухолях головного мозга.
4. Новые технологии применимые при данной патологии (биофлюоресценция, интраоперационное облучение).
5. Вторичные образования головного мозга, эпидемиология, диагностика, тактика.

Семинарское занятие №44

Тема 4.2. Менингиомы головы: характерные черты, томографическая картина, подход к лечению.

Контрольные вопросы:

1. Классификация менингиом.
2. Симптоматика и диагностика менингиом.
3. Классификация Simpson.
4. Подходы к лечению менингиом.

Семинарское занятие №45

Тема 4.3. Метастатическое поражение головного мозга. Характерные черты, томографическая картина, наиболее частые источники метастазирования, подход к лечению.

Контрольные вопросы:

1. Гистологические варианты метастазов головного мозга.
2. Клиника и диагностика метастазов головного мозга.
3. Подходы к лечению метастазов головного мозга.

Семинарское занятие №46

Тема 4.4. Дизэмбриогенетические опухоли головного мозга. Характерные черты, томографическая картина, подход к лечению.

Контрольные вопросы:

1. Классификация дисэмбриогенетических опухолей головного мозга.
2. Клиника и диагностика дисэмбриогенетических опухолей головного мозга.
3. Подходы к лечению дисэмбриогенетических опухолей головного мозга.

Семинарское занятие №47

Тема 4.5. Глиальные опухоли головного мозга супратенториальной локализации.

Гистологические типы. Степени злокачественности. Подход к лечению.

Контрольные вопросы:

1. Гистологическая классификация глиальных опухолей головного мозга, прогнозы.
2. Клиника и диагностика глиальных опухолей головного мозга.
3. Подходы к лечению глиальных опухолей головного мозга.

Семинарское занятие №48

Тема 4.6. Тактика и хирургические доступы к образованиям основания черепа: передняя и средняя черепная ямка.

Контрольные вопросы:

1. Доступы к передней и средней черепной ямке.
2. Гистологические типы опухолей основания черепа.
3. Особенности клинические картины опухолей передней и средней черепной ямки.

Семинарское занятие №49

Тема 4.7. Опухоли мозжечка, ствола и IV желудочка. Типы, клиническое течение, подход к лечению. Хирургические доступы к опухолям мозжечка, IV желудочка и ствола головного мозга. Виды, показания, особенности.

Контрольные вопросы:

1. Гистологические типы опухолей мозжечка и ствола.
2. Клиника и диагностика опухолей мозжечка.
3. Клиника и диагностика опухолей ствола головного мозга.
4. Подход к лечению опухолей мозжечка и ствола головного мозга.

Семинарское занятие №50

Тема 4.8. Опухоли мостомозжечкового угла: типы, томографическая картина, клиническое течение, подход к лечению. Хирургические доступы к мостомозжечковому углу. Виды, показания, особенности.

Контрольные вопросы:

4. Опухоли мосто-мозжечкового угла, дифференциальная диагностика.
5. Клиника и диагностика опухолей мосто-мозжечкового угла.
6. Тактика при лечении невринома мост-мозжечкового угла.
7. Хирургические доступы к мосто-мозжечковому углу, показания, особенности.

Семинарское занятие №51

Тема 4.9. Внутрижелудочковые опухоли и опухоли пинеальной области, клиника и оперативные доступы. Опухоли пинеальной области. Клиническая картина, оперативные доступы.

Контрольные вопросы:

1. Гистологические типы опухолей внутрижелудочковой локализации.
2. Клиника и диагностика опухолей боковых желудочков, 4 желудочка, 3 желудочка.
3. Клиника опухолей шишковидной железы и пинеальной области.
4. Хирургическое лечение опухолей мозжечка и 4 желудочка.

8. Методы оперативных вмешательств при опухолях 3 желудочка.
9. Методы оперативных вмешательств при опухолях боковых желудочков.

Семинарское занятие №52

Тема 4.10. Опухоли хиазмально-селлярной области. Типы, особенности клинической картины, хирургические доступы к ХСО.

Контрольные вопросы:

1. Виды опухолей хиазмально-селлярной области.
2. Особенности клинической картины опухолей ХСО.
3. Хирургические доступы к ХСО.

Семинарское занятие №53

Тема 4.11. Аденома гипофиза. Особенности клинического течения. Диагностика. Трансназальный доступ в лечении аденом: техника, осложнения.

Контрольные вопросы:

1. Аденомы гипофиза: этиология, классификация.
2. Клиника и диагностика аденом гипофиза.
3. Подходы к лечению аденом гипофиза.
4. Доступы к аденомам гипофиза.

Семинарское занятие №54

Тема 4.12. Эндоскопические технологии в нейроонкологии.

Контрольные вопросы:

1. Виды эндоскопов в нейрохирургии
2. Эндоскопические доступы в нейрохирургии

Семинарское занятие №55

Тема 4.13. Опухоли спинного мозга и позвоночного столба. Классификация, особенности развития клинической картины при различных типах спинальных опухолей.

Контрольные вопросы:

1. Клиническая классификация опухолей спинного мозга и позвоночного канала (эпидуральные, субдуральные; экстрамедуллярные, интрамедуллярные).
2. Особенности развития клинической картины при экстрамедуллярной опухоли.
3. Особенности развития клинической картины при интрамедуллярной опухоли.
4. Клинические стадии невриномы спинного мозга, расположенной в различных сегментах спинного мозга (шейные, грудные и поясничные): корешковая; половинного поражения поперечника спинного мозга (синдром Броун-Секара); поражение всего поперечника спинного мозга.

Семинарское занятие №56

Тема 4.14. Нейрорадиологические методы в диагностике спинальных опухолей. Диф. диагноз опухолей спинного мозга и позвоночного столба. Оперативные доступы к опухолям спинного мозга.

Контрольные вопросы:

1. Диагностические исследования больного с подозрением на опухоль спинного мозга и позвоночника: спондилография, люмбальная пункция (ликвородинамические пробы: Квеккенштедта, Пуссепа, Стукея), миелографии, эпидурография, КТ и МР томография.
2. Показания и противопоказания для хирургического лечения опухолей спинного мозга и его виды (тотальное или частичное удаление опухоли, декомпрессивная ламинэктомия, комбинированное - хирургическое, лучевое и химиотерапевтическое).

Семинарское занятие №57

Раздел 5

Тема 5.1. Морфология, классификация, клиника и диагностика церебральных аневризм. Риск естественного течения неразорвавшихся аневризм. Показания к хирургическому лечению неразорвавшихся аневризм.

Контрольные вопросы:

1. Морфология, классификация церебральных аневризм.
2. Клиника и диагностика церебральных аневризм.
3. Естественное течение церебральных аневризм. Понятие сложных аневризма, особенности клинического течения.
3. Показания к лечению неразорвавшихся церебральных аневризм: эволюция представлений о риске естественного течения аневризм против риска хирургического лечения.
4. Виды оперативных вмешательств при неразорвавшихся аневризмах.

Семинарское занятие №58

Тема 5.2. Аневризматическое субарахноидальное кровоизлияние. Градации и шкалы, течение, лечение и прогноз. Тактика в отношении аневризм в остром периоде разрыва. Осложнения аневризматического субарахноидального кровоизлияния. Клинические проявления, диагностика и лечение.

Контрольные вопросы:

1. Клиника и диагностика субарахноидального кровоизлияния.
2. Градации и шкалы аневризматического САК.
3. Течение и прогноз аневризматического САК.
4. Тактика в отношении аневризм в остром периоде разрыва.
5. Осложнения аневризматического субарахноидального кровоизлияния (церебральный ангиоспазм, постгеморрагическая гидроцефалия).

Семинарское занятие №59

Тема 5.3. Микрохирургическое лечение церебральных аневризм. Методы, принципы, наиболее часто используемые хирургические доступы. Преимущества и недостатки микрохирургического подхода.

Контрольные вопросы:

1. Принципы и виды микрохирургического лечения церебральных аневризм.
2. Хирургические доступы к церебральным аневризмам.
3. Преимущества и недостатки микрохирургического лечения церебральных аневризм.

Семинарское занятие №60

Тема 5.4. Эндоваскулярное лечение церебральных аневризм. Эмболизация аневризм отделяемыми микроспиральями. Принципы и техника. Ассистирующие методики. Преимущества, недостатки и ограничения метода.

Контрольные вопросы:

4. Принципы и методы эндоваскулярного лечения церебральных аневризм.
5. Классическая техника эмболизации микроспиральями. Баллон- и стент-ассистенция в лечении церебральных аневризм. Отличия интракраниальных баллонов и стентов от их коронарных и периферических собратьев.
6. Сложные варианты стентирования при лечении церебральных аневризм. Поток перенаправляющие устройства в лечении церебральных аневризм.
7. Новые методики лечения церебральных аневризм: бифуркационные устройства, интрааневризматические разрушители потока. Деконструктивные вмешательства в лечении церебральных аневризм.

8. Баллонная тест-окклюзия церебральных магистралей. Коллатеральный кровоток. Нерешённые вопросы эндоваскулярной хирургии церебральных аневризм: гигантские и фузиформные аневризмы.

Семинарское занятие №61

Тема 5.5. Диссекция церебральных артерий.

Контрольные вопросы:

1. Этиология диссекций брахиоцефальных и церебральных артерий.
2. Клиника и патогенез диссекции
3. Диагностика диссекции.
4. Показания к хирургическому лечению и виды оперативных вмешательств при диссекции церебральных артерий.

Семинарское занятие №62

Тема 5.6. Артериовенозные мальформации головного мозга. Эпидемиология, классификация, клиническая картина. Современный подход к лечению.

Контрольные вопросы:

1. Эпидемиология АВМ головного мозга.
2. Классификация АВМ головного мозга.
3. Морфология и гемодинамика церебральных артериовенозных мальформаций
4. Эволюция представлений о риске естественного течения и показаний к хирургическому лечению АВМ

Семинарское занятие №63

Тема: Зачётное занятие в 3 семестре

Тестовые задания:

Для опухоли преоторной области лобной доли характерны

- а) гемипарез с преобладанием в ноге
- б) моторная афазия
- в) адверсивные эпилептические припадки
- г) атрофия зрительного нерва на стороне опухоли
- д) все перечисленное

Ремиттирующее течение спинальных опухолей наиболее часто наблюдается

- а) при ангиоретикулемах
- б) при глиомах
- в) при менингиомах
- г) при невриномах
- д) при эпендимомах

Эпилептиформный синдром при посттравматической эпилепсии проявляется джексоновскими припадками при локализации патологического очага в области

- а) лобной доли
- б) теменной доли
- в) центральных извилин
- г) извилины Гешля
- д) височной доли

Для спинальной опухоли эпидуральной локализации наиболее характерен

- а) корешковый синдром
- б) симптом ликворного толчка
- в) симптом вклинения

г) симптом остистого отростка

Экстрamedулярные опухоли спинного мозга наиболее часто располагаются на его

- а) переднебоковой поверхности
- б) задней поверхности
- в) задней и заднебоковой поверхности
- г) передней поверхности

Наиболее часто эпилептические припадки наблюдаются

- а) при менигиомах
- б) при астроцитомах
- в) при мультиформных глиобластомах
- г) ни при чем из перечисленного

Наиболее часто встречаются невриномы нерва

- а) зрительного
- б) тройничного
- в) слухового
- г) подъязычного
- д) добавочного

Адверсивные судорожные приступы с насильственным поворотом головы в здоровую сторону чаще наступают при локализации опухоли в следующей доле мозга

- а) лобной
- б) теменной
- в) височной
- г) затылочной

Дугообразная деструкция пирамиды височной кости и сопутствующие штриховые дугообразные петрификаты являются характерным рентгенологическим признаком

- а) невриномы слухового нерва
- б) холестеатомы мосто-мозжечкового угла
- в) невриномы тройничного нерва
- г) всех перечисленных новообразований

Опухоль, ассоциированная с туберозным склерозом:

- а) субэпендимальная астроцитома
- б) ретинальная гамартома
- в) ангиомиолипома
- г) менигиома

Синдром Горнера включает все кроме:

- а) миоз
- б) энофтальм
- в) экзофтальм
- г) ангидроз

Для опухоли височной доли доминантного полушария характерна

- а) моторная, сенсорная афазия
- б) сенсорная, амнестическая афазия
- в) моторная, семантическая афазия
- г) сенсорная афазия, аутогнозизация

д) моторная афазия, аутогнозизация

Среди афатических нарушений при опухоли нижней теменной доли наступает

- а) моторная афазия
- б) сенсорная афазия
- в) семантическая афазия
- г) амнестическая афазия

Для офтальмологической стадии супраселлярного роста аденомы гипофиза характерны

- а) гомонимная гемианопсия
- б) биназальная гемианопсия
- в) битемпоральная гемианопсия
- г) все перечисленное

Признаки акромегалии при аденоме гипофиза можно уменьшить

- а) бромидом натрия
- б) бромкриптином
- в) бромкамфорой
- г) любым из перечисленных препаратов
- д) ни одним из перечисленных препаратов

При опухоли нижних отделов червя мозжечка (флоккуло-нодулярный синдром) характерным признаком является

- а) нарушение статики и походки
- б) нарушение координации в конечностях
- в) туловищная атаксия без дискоординации в конечностях
- г) нижний пирамидный парез
- д) вертикальный нистагм

К ранним симптомам менингиомы бугорка турецкого седла относятся

- а) снижение обоняния
- б) головная боль
- в) снижение зрения
- г) альтернирующий синдром Вебера
- д) все перечисленные

При медио-базальной локализации опухоли височной доли галлюцинации чаще бывают

- а) зрительные
- б) слуховые
- в) обонятельные
- г) все перечисленные

Первичным источником метастатических опухолей ЦНС чаще является рак

- а) легких
- б) желудка
- в) грудной железы
- г) матки
- д) предстательной железы

Отличительный признак неврита зрительного нерва от поражений нерва при опухолях головного мозга

- а) жалобы на затуманивание зрения

- б) концентрическое сужение полей зрения
- в) быстрое снижение остроты зрения
- г) картина первичной атрофии зрительного нерва
- д) все перечисленное

4 семестр

Семинарское занятие №64

Тема 5.7. Принципы современного мультимодального лечения артериовенозных мальформаций головного мозга.

Контрольные вопросы:

1. Принципы и техники эмболизации церебральных АВМ.
2. Базовые сведения о мультимодальном лечении церебральных АВМ.
3. Место эндоваскулярных методик в современном подходе к лечению церебральных АВМ.

Семинарское занятие №65

Тема 5.8. Дуральные артериовенозные фистулы поперечного синуса. Этиопатогенез, классификации, подходы к лечению.

Контрольные вопросы:

1. Этиопатогенез и классификация дАВФ.
2. Клиника и диагностика церебральных дАВФ.
3. Принципы и методы эмболизации церебральных дАВФ.

Семинарское занятие №66

Тема 5.9. Травматические и нетравматические каротидно-кавернозные соустья. Классификации, этиопатогенез, подходы к лечению.

Контрольные вопросы:

1. Классификация ККС.
2. Этиопатогенез ККС.
3. Клиника и диагностика ККС.
4. Принципы и методы лечения ККС.

Семинарское занятие №67

Тема 5.10. Церебральные артериовенозные шунты детского возраста. Этиология, клиника, диагностика, подходы к лечению.

Контрольные вопросы:

1. Артериовенозные мальформации вены Галена: этиология, клиника, диагностика, лечение.
2. Пиальные артериовенозные фистулы: этиология, клиника, диагностика, лечение.

Семинарское занятие №68

Тема 5.11. Спинальные артериовенозные шунты: типы, классификации, клиническая картина, подходы к лечению.

Контрольные вопросы:

1. Классификация спинальных артериовенозных шунтов.
2. Клиническая картина спинальных артериовенозных шунтов.
3. Тактика и методы хирургического лечения спинальных артериовенозных шунтов.

Семинарское занятие №69

Тема 5.12. Атеросклероз и стенозирующая патология брахиоцефальных и церебральных артерий.

Контрольные вопросы:

1. Патогенез атеросклероза брахиоцефальных и церебральных артерий.
2. Естественное течение атеросклероза брахиоцефальных и церебральных артерий.

3. Диагностика и методы визуализации атеросклероза БЦА и церебральных артерий.

Семинарское занятие №70

Тема 5.13. Эндovasкулярные и микрохирургические методы лечения стенокклюзирующей патологии брахиоцефальных и интракраниальных сосудов.

Контрольные вопросы:

1. Баллонная ангиопластика и стентирование внутренних сонных артерий. Показания к хирургическому лечению стеноза внутренних сонных артерий.
2. Техника и инструментарий для баллонной ангиопластики и стентирования внутренних сонных артерий, методы защиты церебрального кровотока.
3. Баллонная ангиопластика и стентирование позвоночных артерий.
4. Баллонная ангиопластика и стентирование интракраниальных артерий.

Семинарское занятие №71

Тема 5.14. Ишемический инсульт: этиология, патогенез, клиника, диагностика и методы визуализации. Механическая тромбэкстракция в лечении ишемического инсульта. Показания, техника, ограничения метода.

Контрольные вопросы:

1. Ишемический инсульт: этиология и патогенез.
2. Клиника ишемического инсульта.
3. Диагностика и методы визуализации ишемического инсульта.
4. Механическая тромбэкстракция в лечении острого ишемического инсульта: алгоритм действий при остром ишемическом инсульте, инструментарий и техника тромбэкстракции.

Семинарское занятие №72

Раздел 6

Тема 6.1. Общее строение позвоночного столба. Понятие о стабильности позвоночника.

Контрольные вопросы:

1. Строение позвоночного столба.
2. Понятие стабильности позвоночника.
3. Методы диагностики дегенеративных заболеваний позвоночника.

Семинарское занятие №73

Тема 6.2. Синдром боли в спине. Спондилоартроз, методы лечения.

Контрольные вопросы:

1. Понятие о синдроме болей в нижней части спины. Классификация болей в спине, основанная на клинических симптомах.
2. Понятие, клиника и диагностика спондилоартроза (спондилеза).
3. Кокцидиния. Лечение хронической дорсалгии, ассоциированной со спондилёзом.

Семинарское занятие №74

Тема 6.3. Грыжи шейного отдела позвоночника. Дегенеративные изменения шейного отдела позвоночника.

Контрольные вопросы:

1. Грыжи шейного отдела позвоночника. Цервикальная радикулопатия, миелопатия (клиника, диагностика).
2. Физикальное исследование при цервикальной грыже, инструментальная диагностика.

Семинарское занятие №75

Тема 6.4. Хирургические вмешательства на шейном отделе позвоночника.

1. Тактика, показания к хирургическому вмешательству при грыжах шейного отдела позвоночника.

Контрольные вопросы:

2. Хирургические вмешательства при стенозах шейного отдела позвоночника.
3. Хирургическое лечение нестабильности шейного отдела позвоночника.

Семинарское занятие №76

Тема 6.5. Грыжи грудного, поясничного отделов позвоночника.

Контрольные вопросы:

1. Грыжа межпозвонкового диска на поясничном и грудном уровне позвоночника, радикулопатия.
2. Факторы риска, клиника, дифференциальный диагноз, диагностика грыжи диска на грудном и поясничном уровнях.
3. Показания к хирургическому вмешательству при грыжах грудного и поясничного отделов позвоночника.

Семинарское занятие №77

Тема 6.6. Деформации позвоночника.

Контрольные вопросы:

1. Понятие и классификация деформаций позвоночника.
2. Диагностика и клиника деформаций позвоночника.
3. Виды хирургических вмешательств при деформациях позвоночного столба.

Семинарское занятие №78

Тема 6.7. Стеноз позвоночного канала. Нейрогенная перемежающаяся хромота. Миелопатия.

Контрольные вопросы:

1. Стеноз позвоночного канала. Классификация, клиника.
2. Показания к хирургическому вмешательству при стенозах позвоночного канала.
3. Виды оперативных вмешательств при стенозах позвоночного канала.

Семинарское занятие №79

Тема 6.8. Хирургия дегенеративных заболеваний позвоночника. Синдром неудачной хирургии позвоночника.

Контрольные вопросы:

1. Показания к оперативным вмешательствам при дегенеративных заболеваниях позвоночника. Виды проводимых вмешательств.
2. Используемые системы стабилизации. PLIF, TLIF, ALIF, показания, техника. Динамическая стабилизация.
3. Артропластика, показания, техника.
4. Синдром неудачной хирургии позвоночника, эпидемиология, клиника, тактика.

Семинарское занятие №80

Раздел 7

Тема 7.1. Нейрофизиологические методы исследования в нейрохирургии. Виды, показания, область применения.

Контрольные вопросы:

1. Виды нейрофизиологических методов исследования в нейрохирургии.
2. Показания к применению нейрофизиологических методов в нейрохирургической практике.

Семинарское занятие №81

Тема 7.2. Деструктивные вмешательства и нейростимуляция при двигательных расстройствах ЦНС. Глубинная стимуляция головного мозга.

Контрольные вопросы:

1. Понятие стереотаксической нейрохирургии, виды стереотаксических систем.
2. Виды оперативных вмешательств при двигательных расстройствах ЦНС.
3. Принципы глубокой стимуляции головного мозга в лечении двигательных расстройств ЦНС.

Семинарское занятие №82**Тема 7.3. Семиотика эпилепсии. Методы диагностики эпилепсии. Хирургические методы лечения эпилепсии.****Контрольные вопросы:**

1. Эпидемиология и классификация эпилепсии.
2. Методы диагностики эпилепсии.
3. Хирургические методы лечения эпилепсии: показания, виды вмешательств.

Семинарское занятие №83**Тема 7.4. Функциональные вмешательства при болевых синдромах. DREZ-хирургия. Хирургическое лечение тройничной невралгии. Спинальная нейростимуляция. Деструктивные и стимулирующие вмешательства на глубинных структурах головного мозга.****Контрольные вопросы:**

1. Методы хирургического лечения при лицевой боли.
2. Принципы спинальной нейростимуляции в лечении нейропатических болевых синдромов.
3. DREZ-хирургия, деструктивные и стимулирующие вмешательства на глубинных структурах головного мозга при лечении боли.

Семинарское занятие №84**Тема: Зачётное занятие в 4 семестре****Тестовые задания:**

Аневризма артерий мозга диаметром 3 мм может быть диагностирована с помощью

- а) ангиографии
- б) реоэнцефалографии
- в) ультразвуковой доплерографии
- д) радиоизотопной сцинтиграфии

Микрохирургическое клипирование после субарахноидального кровоизлияния проводится с целью предотвращения:

- а) повторного кровоизлияния
- б) вазоспазма
- в) гидроцефалии
- г) синдрома Терсона

В случае повреждения плечевого сплетения не выполняется:

- а) невролиз
- б) блокада звездчатого ганглия
- в) пересечение плечевого сплетения
- г) DREZотомия

Глубинная стимуляция головного мозга эффективно при всем кроме:

- а) Дистония
- б) Болезни Паркинсона
- в) Эссенциальный тремор

г) Шизофрения

В какой области располагается очаг при наличии симптома Парино:

- а) продолговатый мозг
- б) Вентральные отделы среднего мозга
- в) дорзальные отделы среднего мозга
- г) дорзальные отделы моста

Парез отводящего нерва характерен для всех патологий кроме:

- а) аневризма ПСА
- б) аневризма ЗСА
- в) хордома ската
- г) повышение ВЧД при ЧМТ

При САК наблюдается все, кроме:

- а) вазоспазм
- б) полиурия
- в) аритмия
- г) гиперкалиемия

Фармакорезистентные приступы эпилепсии наблюдаются при всем кроме:

- а) туберозном склерозе
- б) синдроме Стерджа-Вебера
- в) синдроме Гиппеля-Линдау
- г) мезиальном темпоральном склерозе

В третьем желудочке чаще встречаются:

- а) Хориоидпапиллома
- б) Эпендимома
- в) Эпидермоиды
- г) Коллоидные кисты

У больного возникают насильственные глотательные движения, лизательные, сосательные движения, которые сопровождаются иногда потерей сознания и амнезией. Где очаг? Как называются приступы?

- а) В стволе мозга. Ирритативные гортано-глоточные кризы
- б) В нижних отделах конвекса лобной доли в оперкулярной области. Оперкулярные эпилепсии
- в) В лимбической системе. Ирритативные висцеро-вегетативные приступы
- г) Органического очага нет. Истерический глобус

У больного выявлен синдром "пяти геми": гемианестезия, гемиатаксия, гемианопсия, центральные боли по гемитипу, трофические расстройства в кисти на стороне боли. Где очаг?

- а) В таламусе на противоположной стороне
- б) В нижних отделах ствола на стороне симптомов
- в) Во внутренней капсуле на противоположной стороне
- г) В моторной коре

Если нарушается резорбция ликвора, то за этим следует:

- а) Гидроцефалия нормотензивная
- б) Гидроцефалия окклюзионная

- в) Кровоизлияния
- г) Гидроцефалия сообщающаяся

В сосудистую систему шунтирования при каротидно-кавернозных соустьях не входит:

- а) Вены орбиты и век
- б) Задняя мозговая артерия
- в) Верхняя глазная вена
- г) Кавернозная часть внутренней сонной артерии

Экзофтальм при ККС характеризуется всеми перечисленными признаками, кроме:

- а) Односторонний
- б) Непульсирующий
- в) Подвижность экзофтальмированного глазного яблока сохраняется
- г) Сочетается с хемозом

Наиболее рациональным доступом к артериальным аневризмам средней мозговой артерии является:

- а) Теменно-височный
- б) Бифронтальный
- в) Височно-лобный(птериональный)
- г) Субфронтальный

Показания для экстра-интракраниального шунтирования височной артерии:

- а) Острый тромбоз сонной артерии
- б) Диффузное грубое стенозирование внутренней сонной артерии
- в) Выраженные остаточные неврологические расстройства после инсульта
- г) Повторные острые нарушения мозгового кровообращения при технической невозможности произвести реконструкцию внутренней сонной артерии

Триада, характерная для нормотензивной гидроцефалии:

- а) нарушение ходьбы, недержание мочи, психические нарушения
- б) нарушение ходьбы, тремор, снижение интеллекта
- в) нарушение ходьбы, недержание мочи, дизартрия
- г) нарушение ходьбы, недержание мочи, деменция

Дроп-аттаки наблюдаются при повреждении:

- а) цервико-медуллярного перехода
- б) моста
- в) мозжечка
- г) моторной коры

3.2. Задания для подготовки к практическим занятиям

1 семестр

Практическое занятие № 1

Раздел 1

Тема 1.1. История нейрохирургии

Ситуационное задание 1.

Пациент Л., 17 лет, поступил в офтальмологическое отделение с клиникой ретробульбарного неврита. При осмотре выявлено концентрическое сужение полей зрения на синюю и красную метку, побледнение височных половин дисков зрительных нервов.

1. Для какого заболевания характерна данная картина офтальмологического осмотра?
2. Какой дополнительный метод исследования подтвердит диагноз?

Практическое занятие №2

Тема 1.2. Этапы становления эндоваскулярной нейрохирургии.

Ситуационное задание 1.

У пациентки, 65 лет, страдающей ишемической болезнью сердца, утром появилось головокружение системного характера, тошнота, однократная рвота, нарушение глотания, осиплость голоса. При госпитализации в неврологическом статусе: сознание сохранено, менингеального синдрома нет. Отмечается дисфония, дисфагия, икота, язычок отклоняется влево, глоточный рефлекс справа не вызывается, слева — умеренно живой. Гипестезия на лице справа. Язык по средней линии. Мимопопадание при выполнении пальценосовой пробы. Анизорефлексия S > Д, симптом Бабинского слева. В левой руке положительная проба Барре. АД 180/100 мм рт. ст. Пульс 88 уд/мин, ритмичный.

1. В каком сосудистом бассейне нарушено кровоснабжение головного мозга?
2. Как называется такой синдром?
3. Какой метод исследования подтверждает данный диагноз?

Практическое занятие №3

Тема 1.3. Симптомокомплексы поражений черепно-мозговых нервов и проводящих путей.

Ситуационное задание 1.

Родители 9-летнего ребенка вызвали врача на дом. Рассказали, что в течение 2,5 недель у сына была небольшая температура 37,2- 37,5, плохо себя чувствовал, болела голова, была однократная рвота. Сегодня с утра появилось двоение в глазах. За последний год похудел на 3 кг, часто жаловался на утомляемость, ухудшилась успеваемость в школе, появился частый кашель. Врач выявил: умеренно выраженный менингеальный синдром, легкое расходящееся косоглазие и легкий птоз справа. Мальчика срочно госпитализировали. Анализ ликвора: давление 400 мм водного столба, жидкость бесцветная, через 24 часа появилась неясная фибриновая сетка, белок 0,65 г/л, цитоз 200 в 1 мм³, преобладают лимфоциты, сахар 0,6 ммоль/л.

- 1) Поставьте топический диагноз?
- 2) Поставьте предварительный клинический диагноз?
- 3) Предложите дополнительные методы обследования.

Практическое занятие №4

Тема 1.4. Ствол мозга. Синдромы поражения Альтернирующие синдромы.

Ситуационное задание 1.

У пациента с длительным анамнезом гипертонической болезни, ожирением, внезапно на фоне повышения артериального давления развилась слабость в правых конечностях. В

неврологическом статусе выявлено: правосторонний центральный гемипарез, периферический парез мимических мышц слева.

- 1) Назовите синдромальный диагноз и область поражения в головном мозге.
- 2) Предположите сосудистый бассейн, поражение которого наиболее вероятно.

Практическое занятие №5

Тема 1.5. Мосто-мозжечковый угол. Синдром полного и частичного поражения. Мозжечок. Статическая и динамическая атаксия.

Ситуационное задание 1.

Женщина 75 лет с сахарным диабетом 2 типа и кризовым течением гипертонической болезни, внезапно на фоне повышения артериального давления почувствовала головокружение. При неврологическом осмотре выявлено: горизонтальный нистагм, дисметрия слева, при выполнении координаторных проб – интенционный тремор слева.

- 1) Поставьте топический диагноз.
- 2) Предположите сосудистый бассейн, поражение которого наиболее вероятно.

Практическое занятие №6

Тема 1.6. Симптомокомплексы поражения лобной, теменной, височной и затылочной долей.

Ситуационное задание 1.

Мужчина 68 лет, страдающий пароксизмальной формой фибрилляции предсердий, внезапно ослеп на оба глаза. При осмотре других неврологических симптомов не выявилось.

- 1) Поставьте топический диагноз.
- 2) Предположите сосудистый бассейн, поражение которого наиболее вероятно.

Практическое занятие №7

Тема 1.7. Симптомокомплексы поражений промежуточного и конечного мозга, экстрапирамидной системы.

Ситуационное задание 1.

Девочка 11 лет пришла с мамой в поликлинику, в коридоре врач общего профиля обратил внимание на имеющийся у девочки генерализованный дистонический гиперкинез: вращательный штопорообразный – шея с поворотом головы влево и назад, туловища, нижних конечностей с подошвенным сгибанием пальцев и ротацией стопы внутрь, верхних конечностей – сгибание кистей в кулак и приведение большого пальца. При дальнейшем осмотре: наблюдается усиление гиперкинеза в вертикальном положении и попытке целенаправленного движения, исчезновение симптомов во сне и при определенных жестах, повышение мышечного тонуса по пластическому типу в конечностях, больше в левой ноге, нарушение статики и походки. Поражения ЧМН, пирамидной, мозжечковой и сенсорной систем не выявлено. Со слов матери, с 8 лет у девочки при ходьбе возникала неловкость в левой ноге, в последующем присоединилось усиление сокращения мышц и неправильная установка стопы. Через год наблюдалось вовлечение мышц шеи и рук, через 2 года – мышц туловища. В семье подобных случаев заболевания не было.

- 1) Топический диагноз?
- 2) Клинический диагноз?
- 3) Обследование?
- 4) Лечение?

Практическое занятие №8

Тема 1.8. Симптомокомплексы поражений спинного мозга, периферической нервной системы.

Ситуационное задание 1.

Во время взлета у самолета взорвались шасси, пилот сумел затормозить, избежав серьезной аварии. Никто из пассажиров не пострадал, но одна стюардесса была госпитализирована с подозрением на спинальное повреждение. 25-ти летняя пациентка рассказала, что, несмотря на ремень безопасности, ее резко бросило вперед. Жалобы при поступлении: отсутствие движений и чувствительности в ногах. При неврологическом исследовании выявлена нижняя параплегия с отсутствием всех глубоких рефлексов и анестезия ниже реберной дуги с 2х сторон. Через 12 часов пациентка начала двигать левой стопой и появилась болевая чувствительность на правой ноге. На левой ноге сохранилась аналгезия и термоанестезия, правая нога осталась полностью парализованной, появилась спастичность мышц, клонус правой стопы и симптомом Бабинского.

Практическое занятие №9

Тема 1.9. Компоненты и уровни сознания. Шкала для определения уровня сознания. Причины развития комы. Токсические/метаболические нарушения, приводящие к коме. Органические причины коматозного состояния.

Ситуационное задание 1.

Пенсионерка 70 лет, находилась в поликлинике, ожидала приема эндокринолога. Окружающие заметили, что женщина стала заторможена, на вопросы отвечала односложно, затем перестала реагировать на происходящее, завалилась на бок из положения сидя. Из анамнеза известно: длительное время страдает сахарным диабетом 2 типа, корректируемым диетой. Последние дни жаловалась на общую слабость, тошноту, жажду, снижение аппетита. При осмотре: без сознания, кожа сухая, дыхание учащенное, шумное, глаза не открывает, на болевые раздражители возникли тонические сокращения мышц, которые сменились атонией, глубокие рефлексы угнетены, двусторонние патологические рефлексы, менингеальных знаков нет. Уровень глюкозы крови 41 ммоль/л.

Задание:

- 1) Определите тип нарушения сознания?
- 2) Какое обследование необходимо провести?
- 3) Поставьте предварительный клинический диагноз?
- 4) Тактика лечения в стационаре?

Практическое занятие №10

Тема 1.10. Микрохирургическая анатомия передней и средней черепной ямки, оперативные доступы.

Задание:

Назвать содержимое овального отверстия.

Практическое занятие №11

Тема 1.11. Микрохирургическая анатомия задней черепной ямки, оперативные доступы.

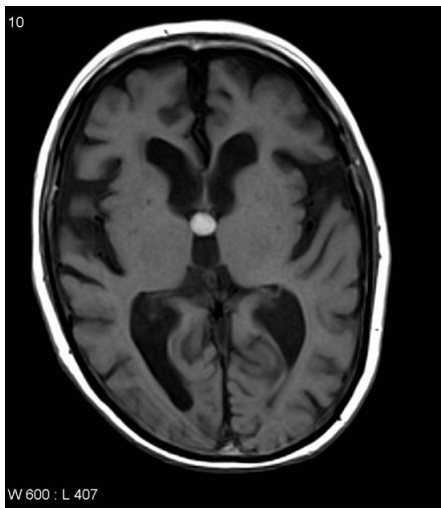
Задание:

Назвать содержимое яремного отверстия.

Практическое занятие №12

Тема 1.12. Анатомия желудочковой системы головного мозга. Продукция и ток цереброспинальной жидкости. Механизмы компенсирующие повышенное внутричерепное давление.

Задание:

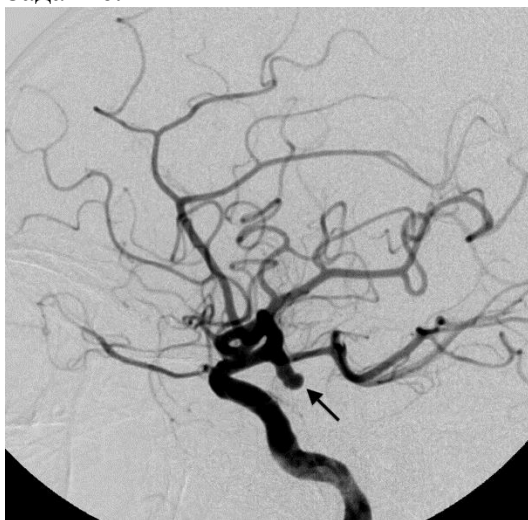

1. Назвать метод исследования.
2. Определить режим исследования.
3. Определить локализацию патологического процесса.
4. Поставить вероятный диагноз.

Практическое занятие №13

Тема 1.13. Микрохирургическая и ангиографическая анатомия артерий головного мозга.

Задание:

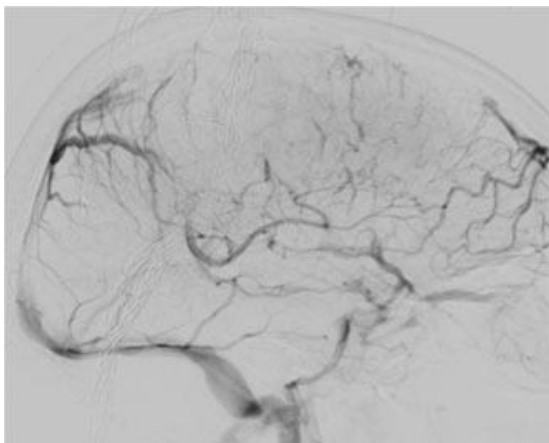


1. Назвать метод исследования.
2. Назвать локализацию патологии.
3. Поставить диагноз.

Практическое занятие №14

Тема 1.14. Микрохирургическая и ангиографическая анатомия венозных коллекторов головного мозга.

Задание:



1. Назовите исследование.
2. Поставьте диагноз.
3. Назовите вероятную причину.

Практическое занятие №15

Тема 1.15. Неврологические синдромы поражения каротидного бассейна.

Ситуационное задание 1.

У пациента 69 лет, страдающего гипертонической болезнью, внезапно, после сна, возникла слепота на левый глаз и слабость в правых конечностях.

- 1) Назовите синдромальный диагноз.
- 2) Предположите сосудистый бассейн, поражение которого наиболее вероятно.

Практическое занятие №16

Тема 1.16. Неврологические синдромы поражения вертебробазилярной системы.

Ситуационное задание 1.

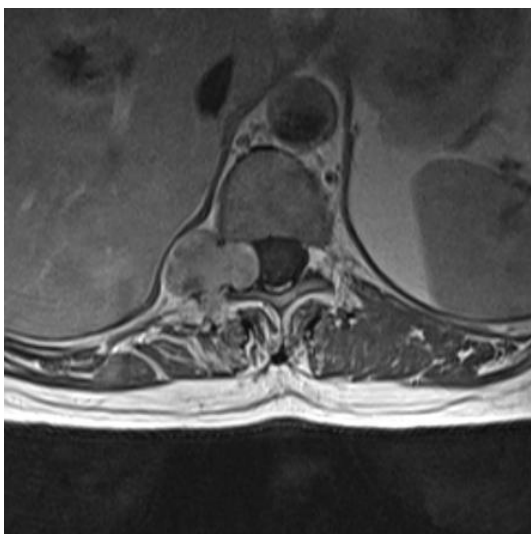
Мужчина 64 лет, проснувшись утром, не смог открыть правый глаз. Подойдя к зеркалу, увидел, что правое веко опущено, подняв его, почувствовал двоение в глазах, заметил косоглазие. Также ощутил слабость в левых конечностях.

- 1) Назовите синдромальный и топический диагноз.
- 2) Предположите сосудистый бассейн, поражение которого наиболее вероятно.

Практическое занятие №17

Тема 1.17. Клиническая анатомия позвоночника и спинного мозга, доступы.

Задание:



1. Назовите исследование.
2. Назовите режим.
3. Поставьте диагноз.
4. Тактика лечения, доступ.

Практическое занятие №18

Тема 1.18. Симптомокомплексы поражения спинного мозга на разных уровнях.

Ситуационное задание 1.

59-ти летний мужчина начал замечать, что испытывает неудобство при управлении автомобилем, стало трудно давить на педали правой стопой. Обратился к врачу. К этому времени появились боли «жгучего» характера по задней поверхности нижних конечностей. На выполненных рентгенограммах были выявлены дегенеративно-дистрофические изменения позвоночника. Назначен курс лечения мильгаммой, вольтареном и физиотерапией. Однако состояние продолжало ухудшаться, присоединилась слабость в левой стопе, нарушение мочеиспускания. Направлен на консультацию к неврологу, который выявил нижний дистальный периферический парапарез, гипестезию болевой и температурной чувствительности в сегментах L5-S3 с двух сторон.

- 1) Поставьте предположительный клинический диагноз.
- 2) Какие обследования необходимо провести?
- 3) Тактика лечения.

Практическое занятие №19

Тема 1.19. Топография и симптомы поражения периферической нервной системы.

Ситуационное задание 1.

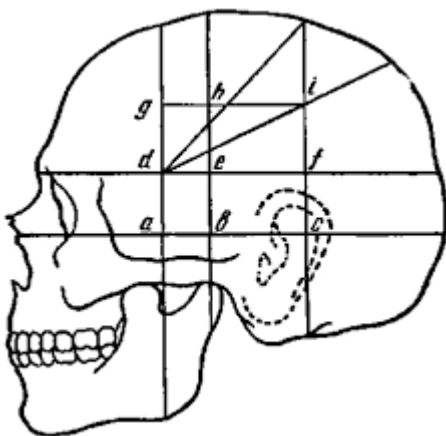
Больной 38 лет обратился к терапевту с жалобами на слабость в ногах. Из анамнеза известно, что 3 недели назад перенес ОРВИ. В неврологическом статусе: снижение силы в дистальных отделах ног – до 4х баллов, в проксимальных отделах – 2 балла. Глубокие рефлексы с ног угнетены. Вялый парез в проксимальных отделах рук. Симптомы натяжения (с-м Лассега с < 50 гр). Двухсторонний парез мимической мускулатуры. Функция тазовых органов не нарушена. Парадоксальный тип дыхания. ЧСС – 108 в мин.

- 1) Топический диагноз?
- 2) Предположите наиболее вероятный клинический диагноз?
- 3) Какие дополнительные методы исследования наиболее информативны для уточнения диагноза?

Практическое занятие №20

Тема 1.20. Принципы нейрохирургических вмешательств Схема Кронлейна-Егорова

Задание:



Проекцией чего является линия di и dh

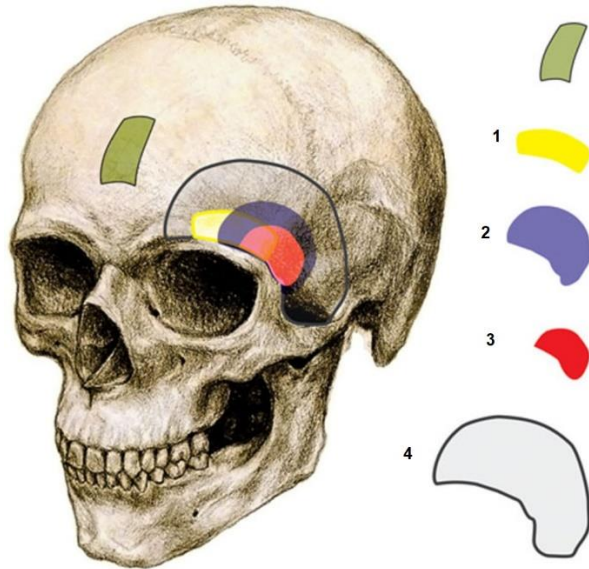
Практическое занятие № 21

Практическое занятие по теме учебным планом не предусмотрено.

2 семестр

Практическое занятие № 22

Тема 1.21. Классические оперативные доступы к передней и средней черепной ямке.
Задание:

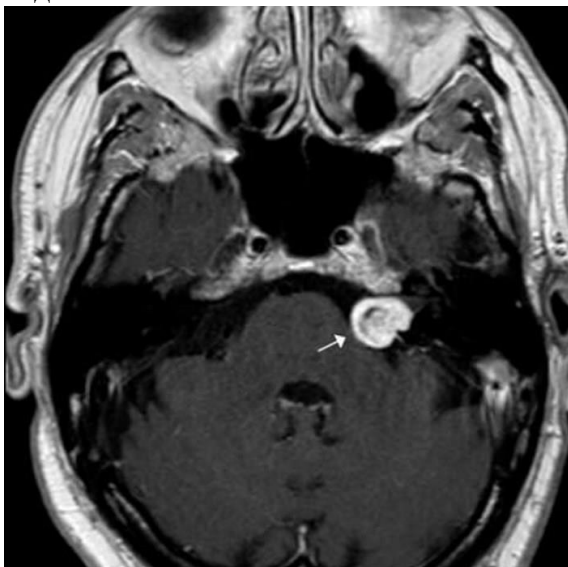


Назовите доступы.

Практическое занятие №23

Тема 1.22. Классические оперативные доступы к задней черепной ямке.

Задание:



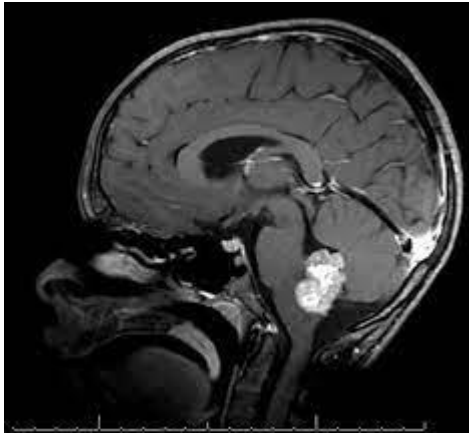
1. Назовите исследование.
2. Локализация патологии.
3. Поставьте диагноз.

4. Тактика.
5. Возможные доступы.

Практическое занятие №24

Тема 1.23. Доступы к желудочковой системе головного мозга.

Задание:



1. Назовите исследование.
2. Поставьте диагноз.
3. Тактика.
4. Оперативный доступ.

Практическое занятие №25

Раздел 2

Тема 2.1. Черепно-мозговая травма: виды: клиника, диагностика, детская черепно-мозговая травма.

Ситуационное задание 1.

Больной 56 лет доставлен в клинику нейрохирургии спустя 3 часа после травмы (упал с высоты 3-го этажа). При поступлении: сознание угнетено до сопора, адекватному речевому контакту недоступен. Зрачки одинаковые, фотореакция сохранена, легкий правосторонний гемипарез с двусторонними патологическими стопными знаками, выраженный менингеальный синдром. На рентгенограммах черепа определяется линейный перелом левой теменной кости. При ЭхоЭС смещения срединных структур головного мозга не выявлено. При люмбальной пункции получен ликвор интенсивно окрашенный кровью, давление 240 мм водн.ст. Сформулируйте предварительный диагноз. План обследования. Тактика лечения.

Практическое занятие №26

Тема 2.2. Черепно-мозговая травма: тактика и виды хирургических вмешательств при различных видах черепно-мозговой травмы.

Ситуационное задание 1.

Пациент 3, 66 лет, поступил в приемный покой на машине скорой помощи. В бытовых условиях возникло резкое головокружение, упал, ударился головой, потерял сознание. Когда пришел в себя, заметил резкую головную боль, тошноту. Объективно: общее состояние средней степени тяжести, сознание ясное, адекватен. АД 80/60 мм.рт.ст., ЧСС – 90 уд/мин., ЧДД 20/ мин. температура тела – 36,7°C. Status neugosus: зрачки D=S, реакция на свет живая, патологии черепно-мозговых нервов не определяется. Тонус мышц правых конечностей повышен, сила мышц конечностей справа и слева не изменена, чувствительность не изменена. Менингеальные симптомы отсутствуют. Патологические рефлексы отсутствуют. В позе Ромберга неустойчив. Пальце-носовую, пяточно-коленную пробы выполняет не уверенно. На МСКТ головного мозга определяется образование серповидной формы, небольших размеров (ширина менее 15мм), гомогенное, высокой плотности, расположенное слева,

между конвексимальной поверхностью головного мозга и костями свода черепа. Дислокации мозга не выявляются. Данные лабораторных исследований: ОАК: $E_r - 4,34 \cdot 10^{12}/л$, $Hg - 132$ г/л, $Leu - 8,3 \cdot 10^9/л$, $Tr - 153 \cdot 10^9/л$, СОЭ – 6 мм/ч.

- 1) Поставьте диагноз.
- 2) Определите тактику ведения больного.

Практическое занятие №27

Тема 2.3. Отек головного мозга (патогенез, классификация, механизмы развития при различных нейрохирургических заболеваниях). Гипертензионный синдром. Клинические и параклинические характеристики.

Ситуационное задание 1.

Пациент, 45 лет поступил в приемное отделение с клиникой правостороннего гемипареза, асимметрии лица и нарушения речи. 6 баллов по шкале NIH. Через 20 минут после поступления проведен системный тромболизис. Через 24 часа после поступления: 8 баллов по ШКГ, пациент интубирован. По данным МСКТ головного мозга – отек левой гемисфера со смещением срединных структур более 5 мм и отсутствием базальных цистерн.

Какая причина ухудшения неврологического статуса после инсульта?

Какая хирургическая тактика лечения?

Какие существуют альтернативы системному тромболизису?

Какая тактика послеоперационного ведения?

Практическое занятие №28

Тема 2.4. Виды травматических внутричерепных кровоизлияний. Источники, клиника, показания к хирургическому вмешательству, типы вмешательств.

Ситуационное задание 1.

Больной 45 лет поступил в больницу с жалобами на головную боль. Известно, что вчера вечером упал и ударился головой. Отмечалась кратковременная потеря сознания, тошнота, однократная рвота, однако затем чувствовал себя удовлетворительно. Сегодня утром отметил усиление головной боли, тошноту. Состояние средней тяжести. В сознании, контактен, правильно ориентирован в пространстве и времени. Беспокоит головная боль, более выраженная в правой половине головы. Правая теменно-височная область болезненная при пальпации. Менингеальных симптомов нет. Со стороны черепных нервов без патологии. Двигательных, чувствительных и координаторных расстройств нет. Больной оставлен под наблюдением. Спустя несколько часов появились и стали нарастать нарушение сознания до оглушения - сопора, расходящееся косоглазие за счет правого глазного яблока, расширение правого зрачка, снижение фотореакции. В левых конечностях отмечено снижение мышечной силы до 3,5-4,0 баллов. На КТ выявляется структура высокой плотности в правой теменно-височной области эллипсоидной формы, прилегающая к внутренней костной пластинке в пределах костных швов.

1) Поставьте диагноз.

2) Определите тактику ведения больного.

Практическое занятие №29

Тема 2.5. Переломы основания черепа: симптоматика, диагностика. Посттравматическая ликворея: диагностика, лечение.

Ситуационное задание 1.

Больной 26 лет доставлен в клинику нейрохирургии спустя 1,5 часа после травмы (получил удар топором по голове). При поступлении: сознание угнетено до сопора, адекватному речевому контакту недоступен. Зрачки одинаковые, фотореакция сохранена, легкий правосторонний гемипарез с двусторонними патологическими стопными знаками. В левой теменной области имеется рубленая рана размерами 8x1 см, из которой поступает кровь с

примесью ликвора. Сформулируйте предварительный диагноз. План обследования. Тактика лечения.

Практическое занятие №30

Тема 2.6. Сдавление головного мозга. Виды сдавления. Клиника, диагностика. Принципы консервативного и хирургического лечения.

Ситуационное задание 1.

Мужчина, 32 лет. На производстве упал со стремянки, ударился головой. Придя домой, рассказал о случившемся жене. Так как впереди намечались выходные дни, за медицинской помощью обращаться не стал, сославшись на то, что «отлежится» дома. Жаловался на головную боль, по поводу чего принял «обезболивающее» и лег спать. Жена допоздна «засиделась» у соседки, а вернувшись домой, обнаружила мужа лежащим без сознания на полу. В 2 ч 15 мин был доставлен в стационар вызванной скорой помощью. При поступлении – кома I, правосторонний гемипарез, анизокория S>D. Эхо-энцефалоскопия – смещение Мэха слева направо 10 мм. На краниограммах обнаружен перелом затылочной кости справа.

Задания:

1. Поставьте предположительный клинический диагноз.
2. Какие дополнительные методы обследования необходимо провести?
3. Предложите тактику лечения.

Практическое занятие №31

Тема 2.7. Клинические формы травматических поражений спинного мозга.

Ситуационное задание 1.

Во время взлета у самолета взорвались шасси, пилот сумел затормозить, избежав серьезной аварии. Никто из пассажиров не пострадал, но одна стюардесса была госпитализирована с подозрением на спинальное повреждение. 25-ти летняя пациентка рассказала, что, несмотря на ремень безопасности, ее резко бросило вперед. Жалобы при поступлении: отсутствие движений и чувствительности в ногах. При неврологическом исследовании выявлена нижняя параплегия с отсутствием всех глубоких рефлексов и анестезия ниже реберной дуги с 2х сторон. Через 12 часов пациентка начала двигать левой стопой и появилась болевая чувствительность на правой ноге. На левой ноге сохранилась аналгезия и термоанестезия, правая нога осталась полностью парализованной, появилась спастичность мышц, клонус правой стопы и симптомом Бабинского.

Задание:

- 1) Поставьте предположительный клинический диагноз.
- 2) Правила транспортировки?
- 3) Как называется состояние, развившееся у пациентки сразу после травмы и в течение в первых 12 часов?
- 4) Как называется клинический синдром, выявленный у пациентки через 12 часов?
- 5) Какие обследования необходимо провести?
- 6) Тактика лечения.

Практическое занятие №32

Тема 2.8. Хирургические вмешательства при позвоночно-спинальной травме.

Ситуационное задание 1.

Мужчина 48 лет ремонтировал крышу загородного дома, не удержался и упал. Самостоятельно двигаться не смог, жаловался на сильные боли в грудной клетке при малейшем движении и дыхании, не смог пошевелить ногами и сказал, что ног не чувствует. Жена вызвала скорую помощь. При осмотре выявлен нижний парапарез, двухсторонний симптом Бабинского, двухсторонняя гипестезия с уровня T9.

Задание:

- 1) Поставьте предположительный клинический диагноз.

- 2) Какие правила транспортировки в данной ситуации?
- 3) Какие обследования необходимо провести?
- 4) Тактика лечения.

Практическое занятие №33

Тема 2.9. Травма периферической нервной системы.

Ситуационное задание 1.

Пациентка, 30 лет, разбитым стеклом повредила верхнюю треть левого предплечья. После травмы сразу почувствовала отсутствие движений пальцев левой кисти, затем появились резкие жгучие боли в области левой ладони. В неврологическом статусе определяется ограничение сгибания I, II и, отчасти, III пальца левой кисти, затруднено сжатие пальцев в кулак. Пациентка не может противопоставить большой палец остальным. Карпорадиальный рефлекс слева снижен. Поверхностная чувствительность снижена на ладонной поверхности I–III пальцев левой кисти.

Вопросы:

1. Какой нерв пострадал?
2. Какое лечение необходимо назначить?
3. Показано ли хирургическое лечение?

Практическое занятие №34

Тема 2.10. Абсцесс головного мозга. Клиническое течение, диагностика, лечение. Паразитарные заболевания головного мозга.

Ситуационное задание 1.

Пациент перенес двухсторонний гнойный отит, поступил в отделение реанимации. При осмотре: состояние тяжелое, $t 40^{\circ}\text{C}$, выраженная головная боль, повторная рвота. Ригидность затылочных мышц, симптомы Кернига, Брудзинского. Черепные нервы без патологии. Левосторонний гемипарез со снижением силы до 4 баллов, симптом Бабинского слева. Левосторонняя гемигипестезия. В крови: лейкоцитоз свыше 15.000, СОЭ 50 мм/час. В ликворе нейтрофильный плеоцитоз до 200 клеток в 1 мкл. На МРТ: объемное образование с капсулой в правой лобновисочной области.

Вопросы:

1. К какому осложнению привел гнойный отит?
2. С чем нужно дифференцировать заболевание?
3. Тактика ведения пациента.

Практическое занятие №35

Тема 2.11. Инфекционные осложнения в нейрохирургии. Менингит и эмпиема мозговых оболочек, энцефалит, вентрикулит. Клиника, диагностика, подходы к лечению.

Ситуационное задание 1.

Сестра вызвала скорую помощь своему 30 летнему брату, так как у него развился эпилептический припадок. Из анамнеза известно, что пациент ВИЧ инфицирован. Пациента срочно госпитализировали. Во время осмотра пациент жалуется на сильную головную боль, сонлив, спутан, на вопросы отвечает не по существу. Объективно: сенсорная афазия Вернике, правосторонний гемипарез. В анализе ликвора: легкая ксантохромия, цитоз-300 в 1 мл, белок 2,0 г/л, давление 280 мм вод.ст. На МРТ-признаки поражения лобных и височных долей головного мозга (некроз, геморрагии, отек).

Задание:

- 1) Поставьте топический диагноз?
- 2) Поставьте предварительный клинический диагноз?
- 3) Дифференциальный диагноз с какими заболеваниями необходимо провести?
- 4) Предложите дополнительные методы обследования.
- 5) Предложите план лечения.

Практическое занятие №36

Тема 2.12. Туннельные синдромы верхних и нижних конечностей. Симптоматика, диагностика, подход к лечению, хирургические вмешательства при туннельных синдромах.

Ситуационное задание 1.

В приемный покой больницы обратился профессиональный пианист, у которого в течение 3 месяцев отмечается нарушение чувствительности и жгучие ночные боли в 1, 2 и 3 пальцах правой руки.

Вопросы:

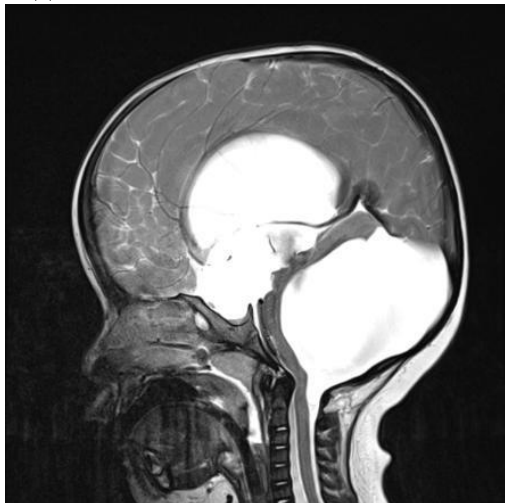
- 1) Какой нерв поврежден?
- 2) Поставьте диагноз.
- 3) Дообследование.
- 4) Тактика.

Практическое занятие №37

Раздел 3

Тема 3.1. Врожденные аномалии центральной нервной системы (синдром Арнольда-Киари, синдром Данди-Уокера, сирингомиелия, сирингобульбия)

Задание

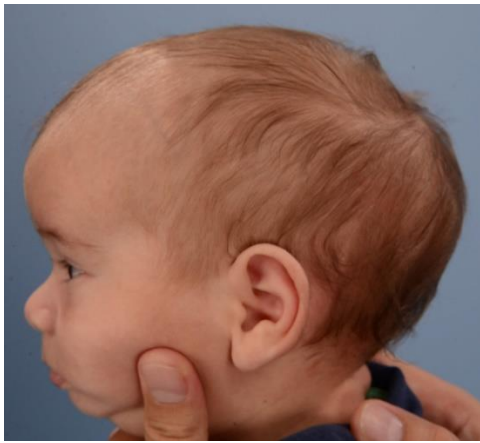

- 1) Метод исследования.
- 2) Поставьте диагноз.
- 3) Дообследование.
- 4) Тактика

Практическое занятие №38

Тема 3.2. Врожденные аномалии центральной нервной системы (spina bifida, краниосиностозы)

Задание:



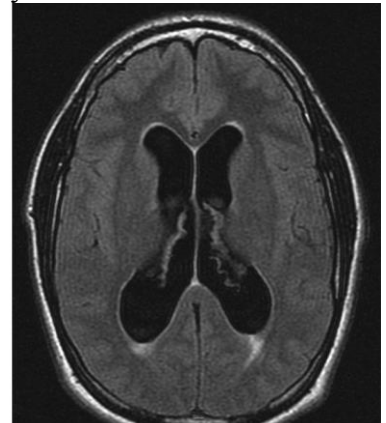
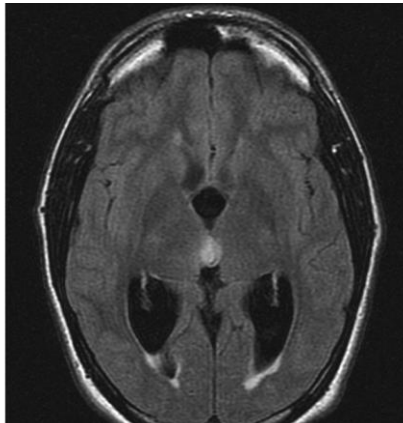
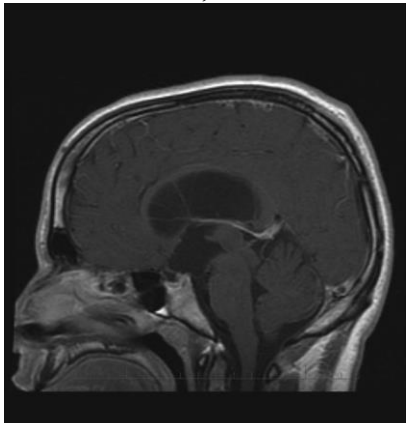
1. Поставьте диагноз.
2. Причина данного состояния.
3. Тактика.
4. Оптимальный период для хирургического вмешательства

Практическое занятие №39

Тема 3.3. Строение ликворопроводящих путей, циркуляция и состав ликвора. Доктрина Монро-Келли. Внутрочерепное и церебральное перфузионное давление.

Ситуационное задание:

15-летний подросток поступил с жалобами на периодические эпизоды синкопы. В 10 лет обследован врачом-неврологом с отсутствием очаговой неврологической симптоматики, изменений по данным нейровизуализации, ЭЭГ. Подобные эпизоды возобновились в 15-летнем возрасте и несмотря на то, что неврологический статус – без очаговой неврологической симптоматики, по данным МРТ головного мозга выявлены следующие изменения:



1. Опишите МРТ головного мозга
2. Поставьте диагноз.
3. Тактика лечения

Практическое занятие №40

Тема 3.4. Этиология, патогенез и классификация гипертензионных синдромов. Острая и хроническая внутрочерепная гипертензия: особенности клинической картины, диагностика.

Ситуационное задание 1.

3-месячный ребенок с миеломенингоцеле на уровне L5 и установленным вентрикуло-перитонеальным шунтом поступил в приемное отделение после 24 часов прогрессирующей раздражительности и лихорадки. В анамнезе: закрытие спинального дефекта на 2 дне жизни и установка вентрикуло-перитонеального шунта на 14 дне жизни. При обследовании выявлена

лихорадка до 39.5 С, взбухание родничка, сомноленция и раздражительность. Очаговой неврологической симптоматики не выявлено. Местно – послеоперационные рубцы без особенностей. ОАК: лейкоцитоз. ОАМ: бактериурия, лейкоцитурия.

1. Какое требуется дообследование?
2. Какой диагноз?
3. Какая флора наиболее часто вызывает данную патологию?
4. Тактика лечения.

Практическое занятие №41

Тема 3.5. Механизмы повышения внутричерепного давления. Понятие о компенсации, субкомпенсации, декомпенсации гидроцефалии. Показания к хирургическому лечению гидроцефалии.

Ситуационное задание 1.

Ребенок, 2 года. Поступил с жалобой в связи с головными болями и рвотой. В анамнезе: вентрикуло-перитонеальное шунтирование в связи с перинатальным внутримозговым кровоизлиянием. В течение последнего года – 3 ревизии системы вентрикуло-перитонеального шунтирования. Симптомы рвоты и головных болей появились в течение последних нескольких недель. Неврологически – без очаговой неврологической симптоматики. По данным МСКТ головного мозга – шунт в пределах желудочковой системы, желудочки малого размера.

С чем связана симптоматика?

Объясните патофизиологию данного синдрома.

Какое дообследование может потребоваться?

Какие существуют варианты лечения?

Практическое занятие № 42

Практическое занятие по теме учебным планом не предусмотрено.

3 семестр

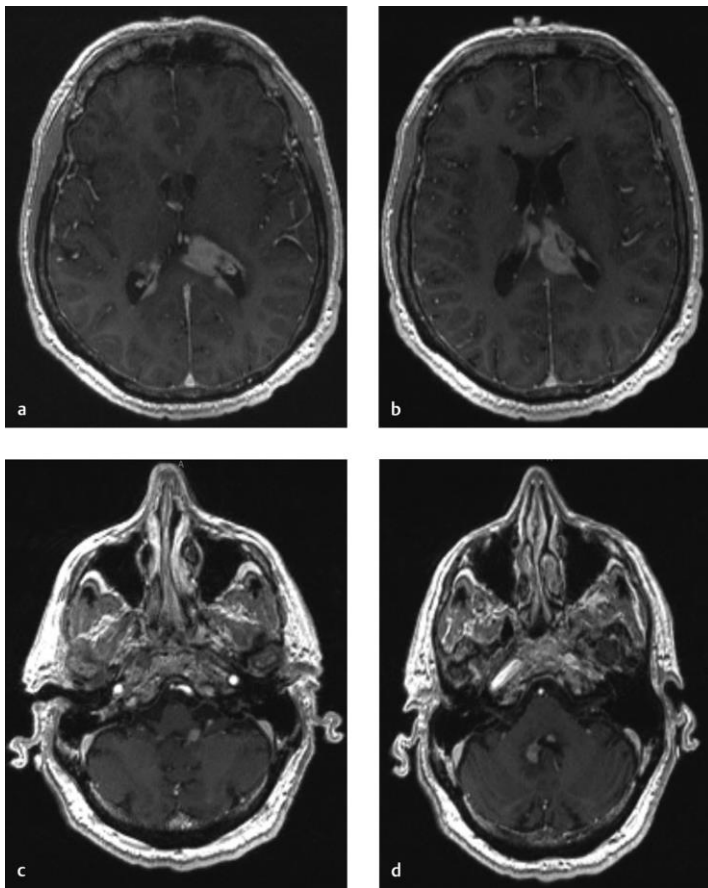
Практическое занятие №43

Раздел 4

Тема 4.1. Классификация опухолей ЦНС. Клиника, диагностика и хирургические вмешательства при внутримозговых опухолях больших полушарий. Тактика при глиальных опухолях, вторичных образованиях головного мозга.

Ситуационное задание 1.

Пациент, 71 год поступил с жалобами на чувство тошноты, слабости, двоения в глазах в течение последней недели. В анамнезе: гипертоническая болезнь, гиперхолестеринемия. Неврологически – без очаговой неврологической симптоматики. МРТ головного мозга с контрастированием:



1. Дифференциальная диагностика.
2. Наиболее вероятный диагноз.
3. Тактика.

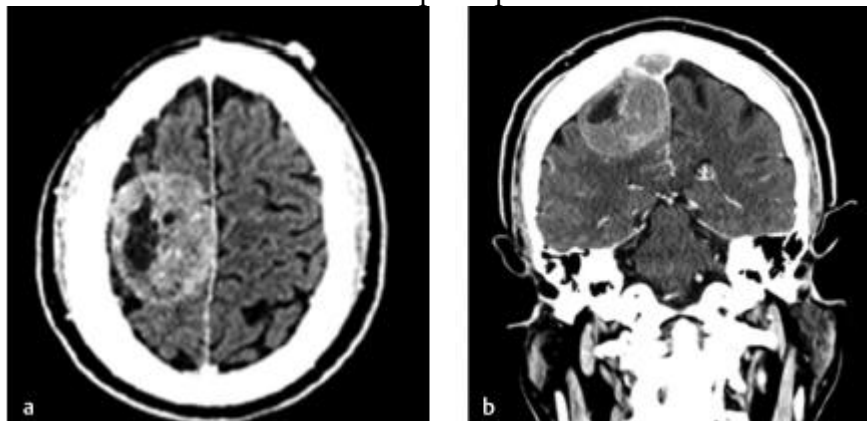
Практическое занятие №44

Тема 4.2. Менингиомы головы: характерные черты, томографическая картина, подход к лечению.

Ситуационное задание 1.

Пациент 75 лет поступил с жалобами на прогрессирующее снижение силы в левых конечностях в течение последних 6 месяцев. Также пациент отмечает ощущение парестезий в левых конечностях. В анамнезе: хирургическое вмешательство по поводу рака прямой кишки 2 года назад, сахарный диабет 2 типа, артериальная гипертензия. Неврологически: левосторонний гемипарез (3 балла в ноге, 4 балла в руке), гемигипестезия слева, небольшая асимметрия рефлексов D<S, тонус D<S.

МСКТ головного мозга с контрастированием:



1. Круг дифференциального диагноза.

2. Дообследование.
3. Тактика.
4. Какое наиболее опасное сосудистое осложнение сопряжено с хирургией в данном случае?

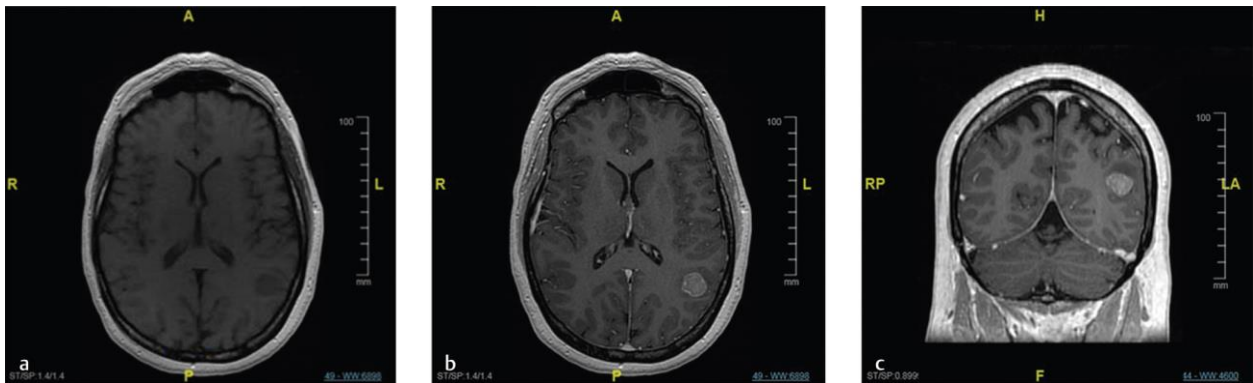
Практическое занятие №45

Тема 4.3. Метастатическое поражение головного мозга. Характерные черты, томографическая картина, наиболее частые источники метастазирования, подход к лечению.

Ситуационное задание 1.

Женщина, 41 год, поступила в экстренный приемный покой в связи с генерализованными судорогами. Судороги продолжались в течение 4 минут. В течение последних 4 недель пациентка отмечала быструю утомляемость и ночную потливость. При этом неврологический статус – без очаговой симптоматики.

МРТ головного мозга:

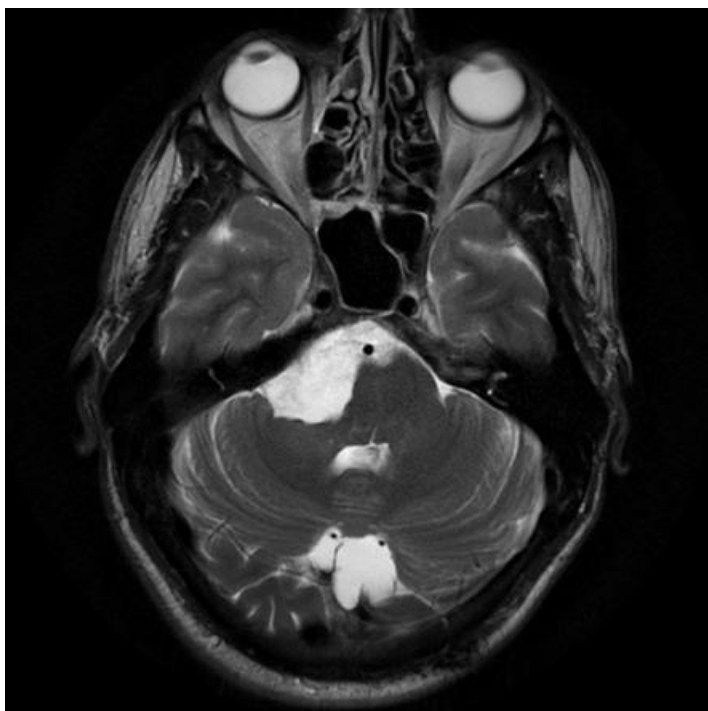

1. Интерпретируйте МРТ.
2. Дифференциальный диагноз.
3. План дообследования.
4. Тактика

Практическое занятие №46

Тема 4.4. Дизэмбриогенетические опухоли головного мозга. Характерные черты, томографическая картина, подход к лечению.

Задание:



1. Метод исследования.
2. Режим исследования, позволяющий провести дифференциальную диагностику в данном случае.
3. Диагноз.
4. Тактика.

Практическое занятие №47

Тема 4.5. Глиальные опухоли головного мозга супратенториальной локализации.

Гистологические типы. Степени злокачественности. Подход к лечению.

Ситуационное задание 1.

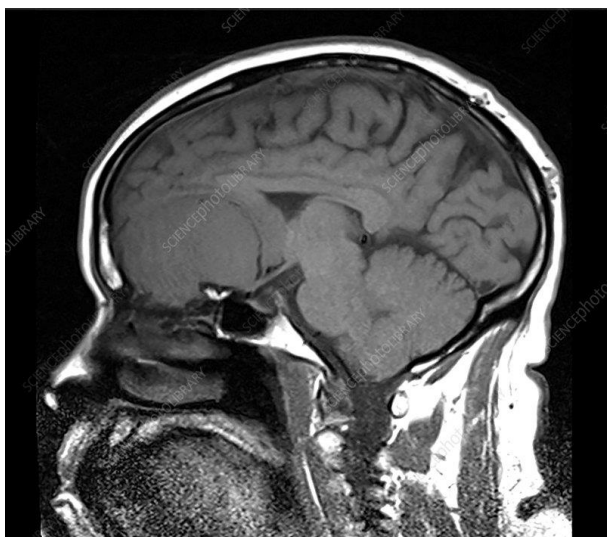У женщины 22 лет в течение последних 2 месяцев наблюдаются следующие приступы: потеря концентрации, фиксирование взгляда, но отсутствие полной утраты сознания. После назначения карбамазепина достигнут контроль приступов, однако в настоящее время появился тремор в левой руке, рефрактерный к терапии. При осмотре в неврологическом статусе – без особенностей. По данным МРТ головного мозга с контрастным усилением отмечается объемное образование медиальных отделов правой височной доли, гипоинтенсивное на T1-ВИ, гиперинтенсивное на T2-ВИ, не накапливающее контрастное вещество.

1. Определите круг дифференциального диагноза.
2. Какое дообследование обязательно в данной ситуации? Какова его цель?
3. Какая стратегия лечения глиом низкой степени злокачественности, располагающихся в функционально значимой области?
4. Какие интраоперационные методики полезны в данном случае?
5. Что такое мутация 1p19q и на что она влияет на тактику лечения глиом?

Практическое занятие №48

Тема 4.6. Тактика и хирургические доступы к образованиям основания черепа: передняя и средняя черепная ямка.

Задание:



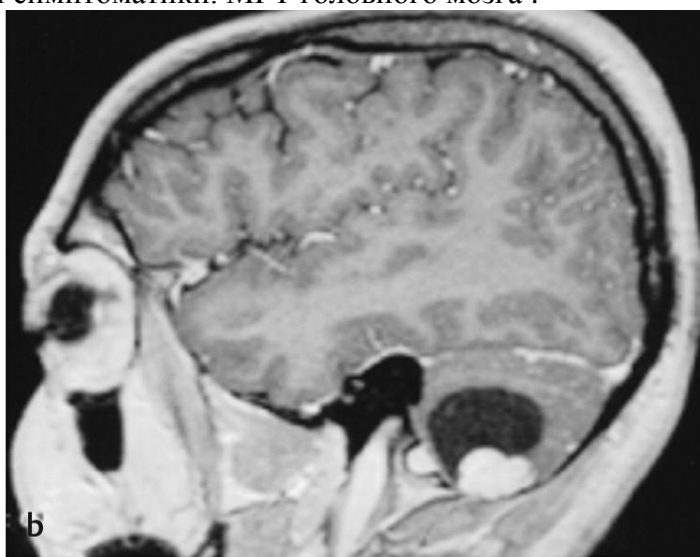
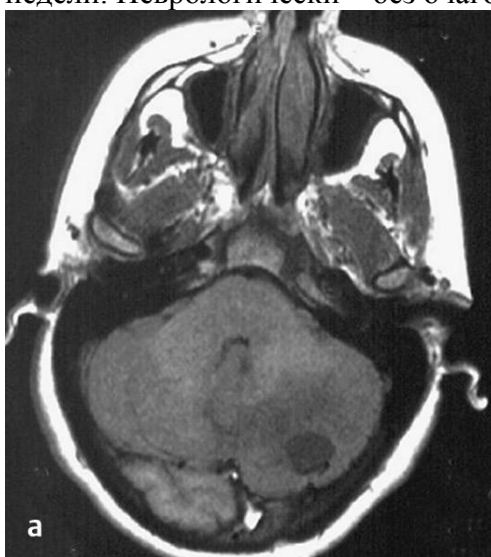1. Метод исследования.
2. Диагноз.
3. Тактика.
4. Доступ.

Практическое занятие №49

Тема 4.7. Опухоли мозжечка, ствола и IV желудочка. Типы, клиническое течение, подход к лечению. Хирургические доступы к опухолям мозжечка, IV желудочка и ствола головного мозга. Виды, показания, особенности.

Ситуационное задание:

Пациент 32 лет, поступил с жалобами на тошноту, рвоту и головную боль в течение последней недели. Неврологически – без очаговой симптоматики. МРТ головного мозга :



1. Дифференциальный диагноз.
2. Дообследование.
3. Какое наследственное заболевание может быть диагностировано у данного пациента?
4. Тактика, доступ

Практическое занятие №50

Тема 4.8. Опухоли мостомозжечкового угла: типы, томографическая картина, клиническое течение, подход к лечению. Хирургические доступы к мостомозжечковому углу. Виды, показания, особенности.

Ситуационное задание 1.

Пациент, 35 лет, поступил с жалобами на пошатывание при ходьбе. Известно, что около полугода стал снижаться слух на левое ухо, затем перекосило лицо, появились головные боли, тошнота, головокружение. При осмотре: нарушение слуха слева, периферический парез левого лицевого нерва, гипотония мышц, атаксия в левых конечностях.

Вопросы:

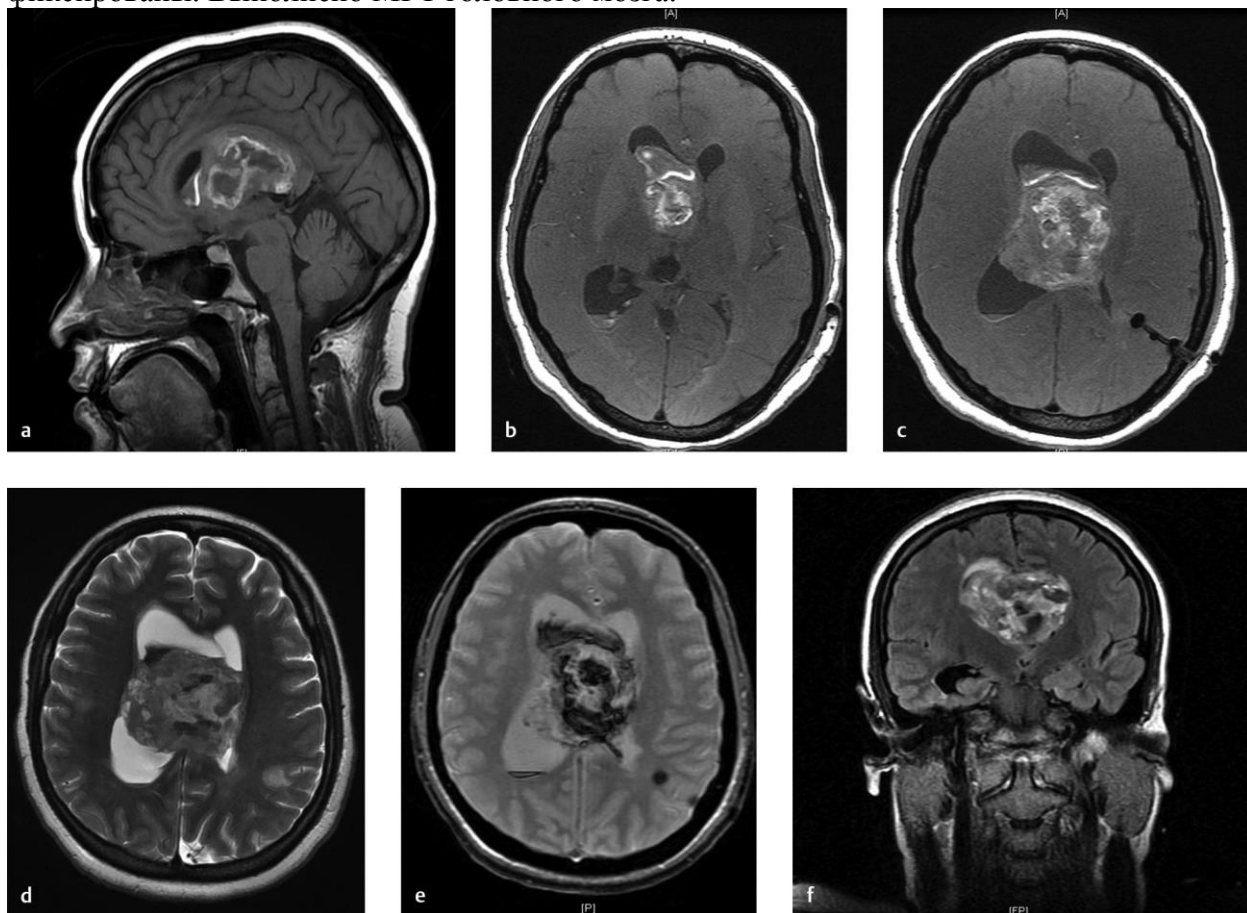
1. Какой диагноз можно установить у данного пациента?
2. Дообследование
3. Доступы.

Практическое занятие №51

Тема 4.9. Внутрижелудочковые опухоли и опухоли пинеальной области, клиника и оперативные доступы. Опухоли пинеальной области. Клиническая картина, оперативные доступы.

Ситуационное задание 1.

Беременная пациентка, 29 лет, поступила в экстренный приемный покой в связи с частыми приступами тонико-клонических судорог. После родоразрешения Кесаревым сечением, у пациентки сохранялись приступы эпилепсии, после одного из которых уровень сознания – кома, децеребрационная поза, анизокория D>S, после нескольких минут зрачки расширены, фиксированы. Выполнено МРТ головного мозга:



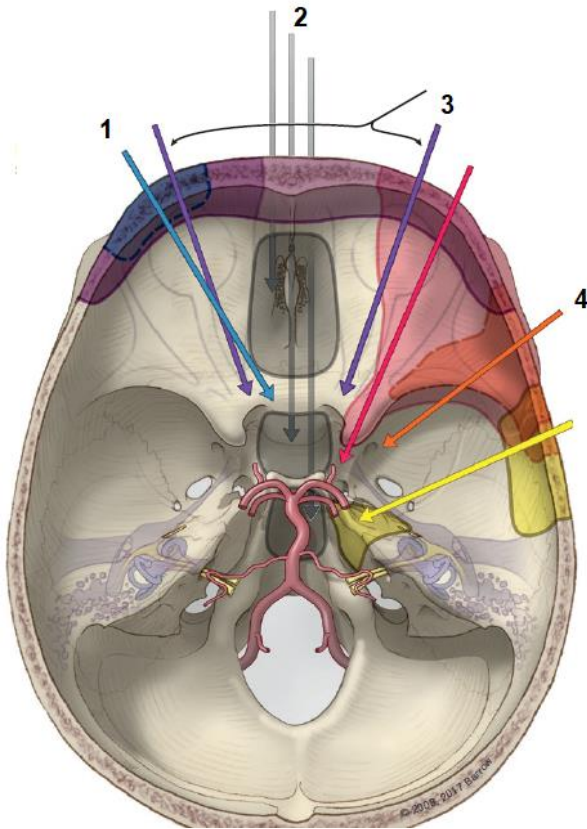
1. Интерпретируйте исследование.
2. Дифференциальный диагноз.

3. Предполагаемый диагноз.
4. Доступы.

Практическое занятие №52

Тема 4.10. Опухоли хиазмально-селлярной области. Типы, особенности клинической картины, хирургические доступы к ХСО.

Задание:



Назовите доступы – 1-4

Практическое занятие №53

Тема 4.11. Аденома гипофиза. Особенности клинического течения. Диагностика. Трансназальный доступ в лечении аденом: техника, осложнения.

Ситуационное задание:

Женщина 46 лет поступила с внезапной головной болью с тошнотой и рвотой после пробуждения. При этом одновременно отметила временное снижение зрения, которое полностью восстановилось через 1 час. В настоящее время сохраняется только выраженная головная боль. При осмотре отмечается легкое оглушение, очаговая неврологическая симптоматика отсутствует. По данным МСКТ головного мозга выявлено значительное увеличение размеров гипофизарной ямки.

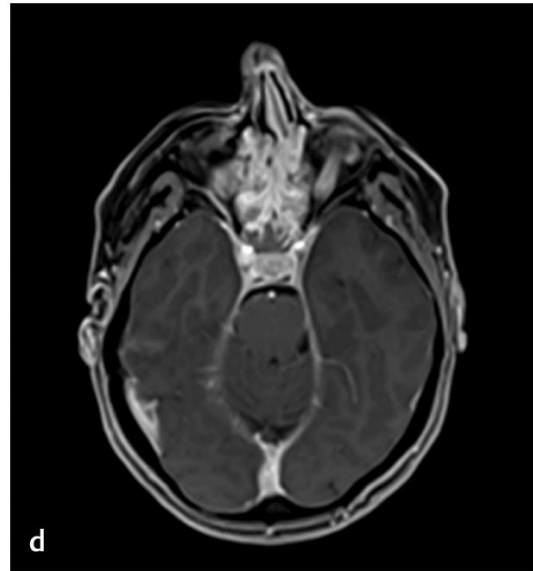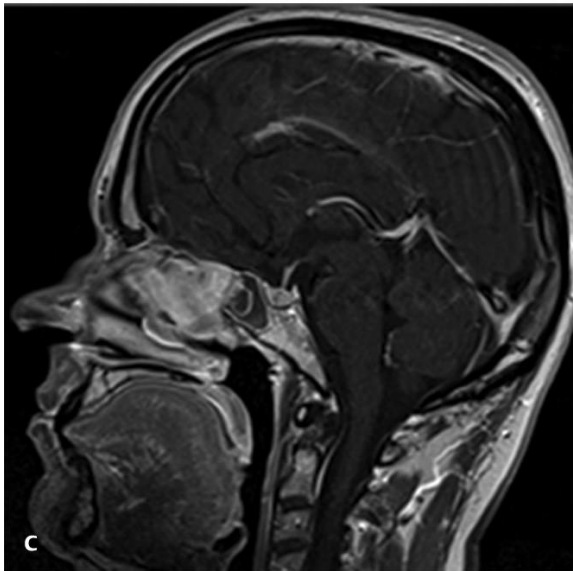
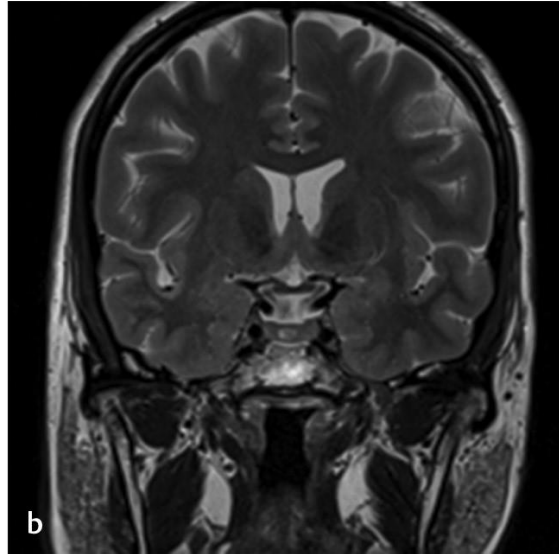
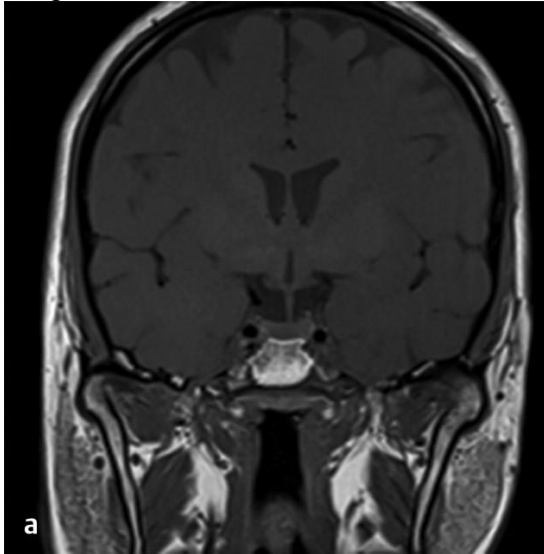
1. Какой диагноз у данной пациентки? В чем причина указанной симптоматики?
2. Какие важные вопросы следует задать пациентке и обратить внимание при физикальном осмотре? Укажите необходимый объем дообследований.
3. Какая первоначальная лечебная тактика требуется в данной ситуации?
4. Какова патофизиология данного состояния?
5. Какие факторы предрасполагают к возникновению данного состояния?

Практическое занятие №54

Тема 4.12. Эндоскопические технологии в нейроонкологии.

Ситуационное задание:

Женщина, 51 год, поступила в приемное отделение со снижением веса тела, генерализованной мышечной слабостью, ростом волос на лице. Артериальное давление при поступлении 160/80 мм рт ст, ИМТ – 32. МРТ головного мозга:



1. Поставьте диагноз.
2. Что требуется для подтверждения диагноза.
3. Оперативный доступ.

Практическое занятие №55

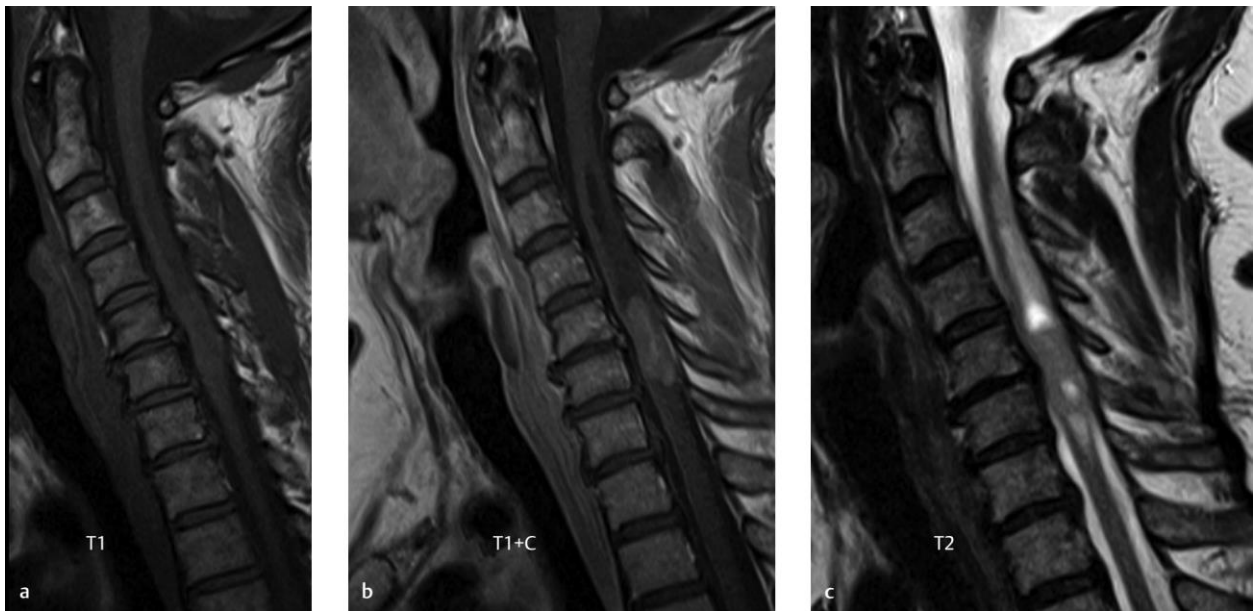Тема 4.13. Опухоли спинного мозга и позвоночного столба. Классификация, особенности развития клинической картины при различных типах спинальных опухолей.

Ситуационное задание 1.

Пациент, 52 года, поступил с жалобами на онемение в левой руке и неловкость в обеих руках.

Кроме того, пациент отмечает нарушение баланса без нарушения функции тазовых органов.

МРТ шейного отдела позвоночника:



1. Интерпретируйте исследование МРТ.
2. Дифференциальный диагноз.
3. Тактика.

Практическое занятие №56

Тема 4.14. Нейрорадиологические методы в диагностике спинальных опухолей. Диф. диагноз опухолей спинного мозга и позвоночного столба. Оперативные доступы к опухолям спинного мозга.

Ситуационное задание 1.

Больной В, 73 лет. В анамнезе частые радикулиты. В течение 2-х последних месяцев постепенно стала нарастать слабость в ногах, затем появились затруднения при мочеиспускании, дважды имели место задержки мочи. К врачу не обращался, лечился самостоятельно, принимал диклофенак. Лечение без эффекта. В день обращения, проснувшись утром не смог встать из-за выраженной слабости в ногах. При осмотре в неврологическом статусе у больного нижний вялый парапарез со сниженным мышечным тонусом. Коленные и ахилловы рефлексы низкие, без четкой разницы сторон. Симптом Бабинского с двух сторон. Гипестезия с уровня Th2-Th3, в ногах – анестезия, стойкая задержка мочеиспускания. При рентгенологическом обследовании органов грудной клетки у больного выявляется выпот в плевральной полости, VII ребро слева по средней подмышечной линии с участком вздутия и деструкцией кортикальной пластинки, аналогичные изменения меньшей степени по передней подмышечной линии в области III ребра справа. На прилагаемых изображениях (КТ органов грудной клетки и МРТ грудного отдела позвоночника) выявлены множественное метастатическое поражение обоих легких, плевры, VII ребра слева,

III ребра справа, нижнего шейного и грудного отделов позвоночника на уровне С7-ТН4 из первичного очага неустановленной локализации.

1. Диагноз.
2. Тактика.

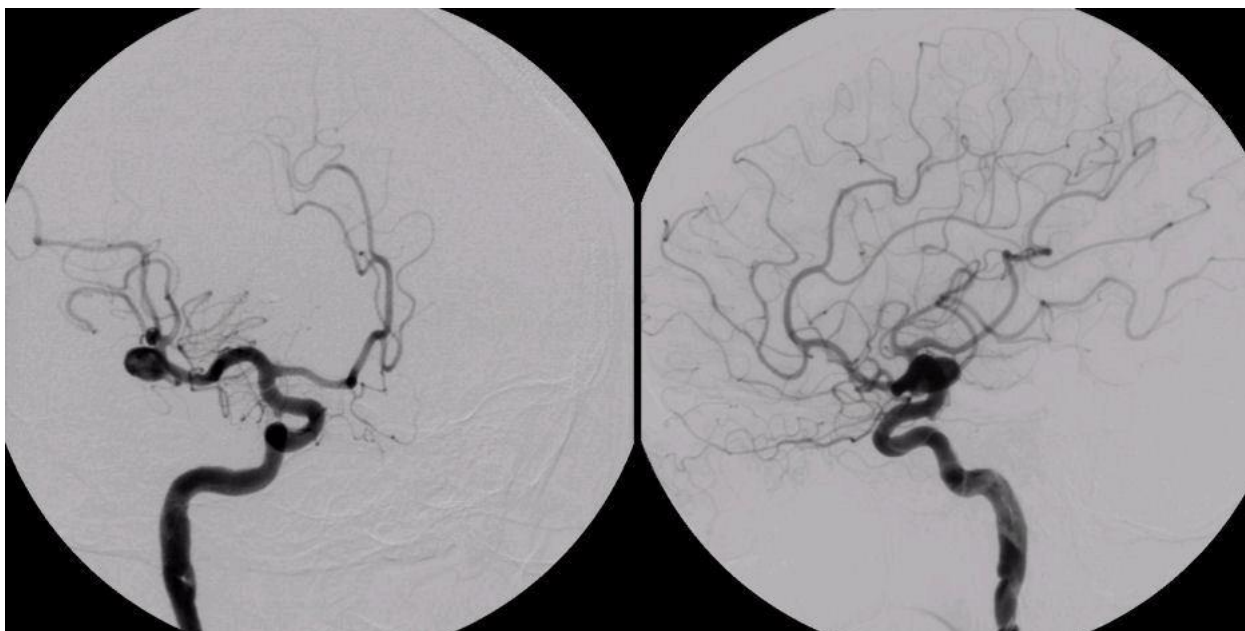
Практическое занятие №57

Раздел 5

Тема 5.1. Морфология, классификация, клиника и диагностика церебральных аневризм.

Риск естественного течения неразорвавшихся аневризм. Показания к хирургическому лечению неразорвавшихся аневризм.

Задание:



1. Назовите исследование.
2. Поставьте диагноз.
3. Тактика лечения.

Практическое занятие №58

Тема 5.2. Аневризматическое субарахноидальное кровоизлияние. Градации и шкалы, течение, лечение и прогноз. Тактика в отношении аневризм в остром периоде разрыва.

Осложнения аневризматического субарахноидального кровоизлияния. Клинические проявления, диагностика и лечение.

Ситуационное задание 1.

Больная 55 лет поступила в приемный покой с жалобами на внезапную острую головную боль, рвоту и светобоязнь. При осмотре: сознание – оглушение, открывает глаза спонтанно, команды выполняет, без очаговой неврологической симптоматики, положительный симптом Кернига. При люмбальной пункции получен кровянистый ликвор под высоким давлением.

Какой диагноз у данной больной?

Какие 2 клинические шкалы используются при данном состоянии?

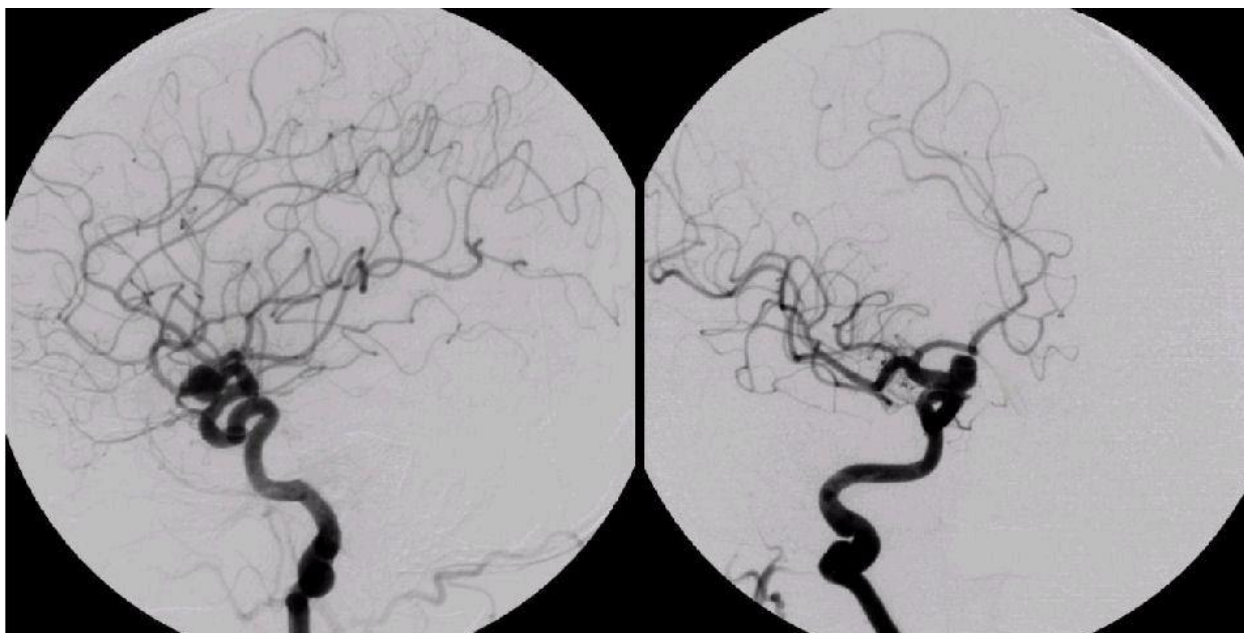
Какое дообследование требуется данной больной?

Какая тактика лечения?

Практическое занятие №59

Тема 5.3. Микрохирургическое лечение церебральных аневризм. Методы, принципы, наиболее часто используемые хирургические доступы. Преимущества и недостатки микрохирургического подхода.

Задание:

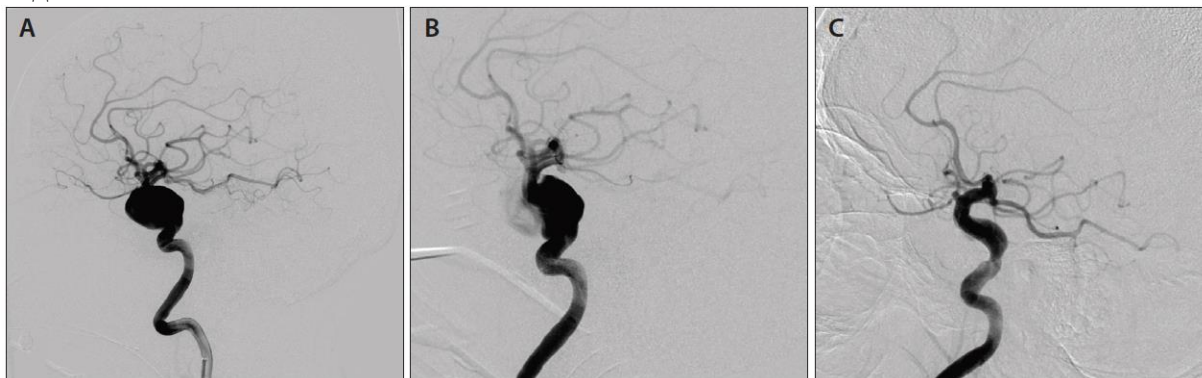

1. Диагноз.
2. Тактика.
3. Хирургический доступ.

Практическое занятие №60

Тема 5.4. Эндоваскулярное лечение церебральных аневризм. Эмболизация аневризм отделяемыми микроспиралями. Принципы и техника. Ассистирующие методики. Преимущества, недостатки и ограничения метода.

Звдание:

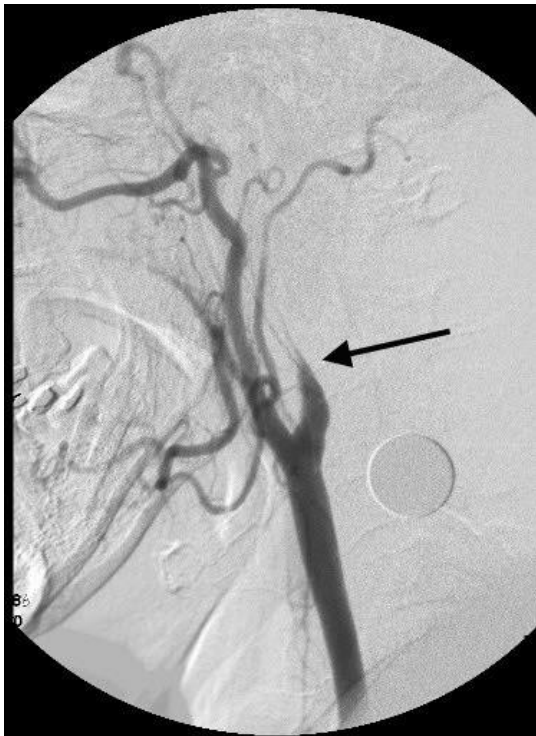


1. Название исследования
2. Поставьте диагноз
3. Метод лечения

Практическое занятие №61

Тема 5.5. Диссекция церебральных артерий.

Задание:

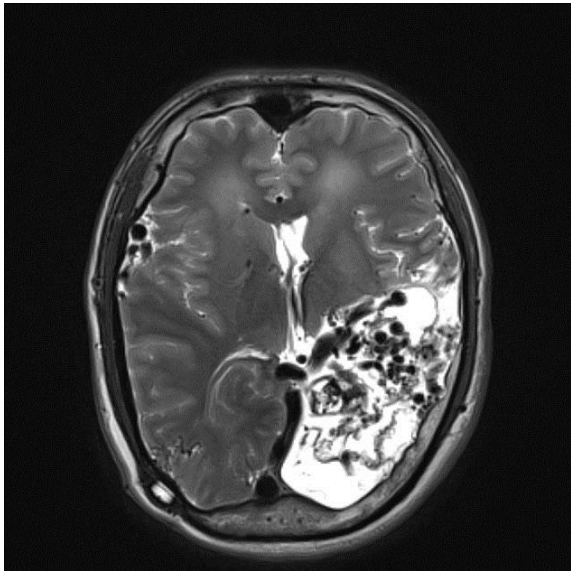


1. Назовите характерный ангиографический паттерн.
2. Поставьте диагноз
3. Тактика лечения.

Практическое занятие №62

Тема 5.6. Артериовенозные мальформации головного мозга. Эпидемиология, классификация, клиническая картина. Современный подход к лечению.

Задание:



1. Дообследование.
2. Диагноз.
3. Классификация.

Практическое занятие № 63

Практическое занятие по теме учебным планом не предусмотрено.

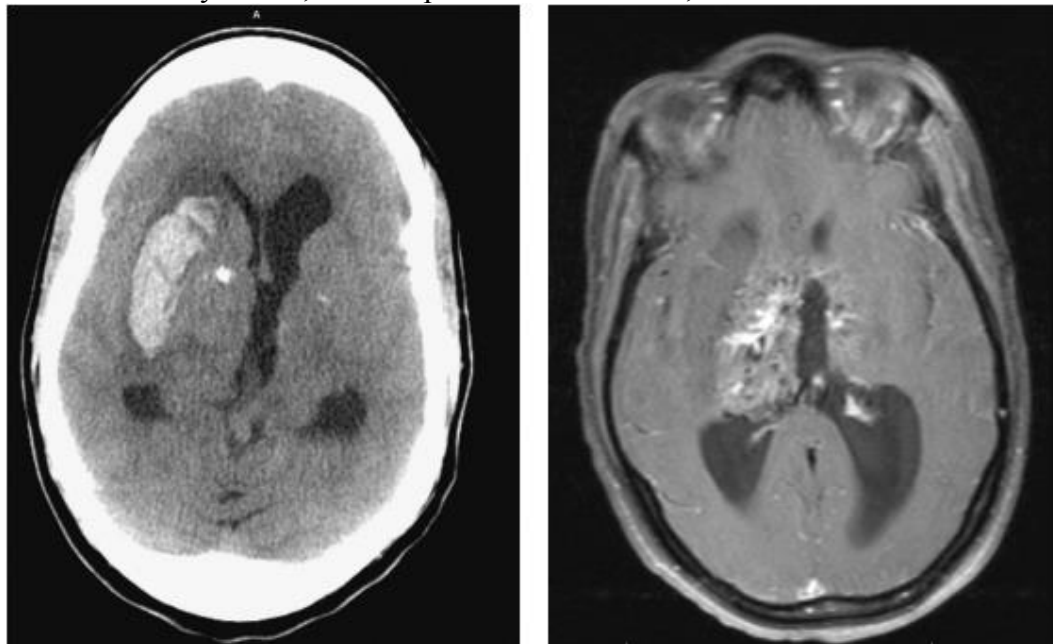
4 семестр

Практическое занятие №64

Тема 5.7. Принципы современного мультимодального лечения артериовенозных мальформаций головного мозга.

Ситуационное задание 1.

Пациент 36 лет поступил в экстренный приемный покой с внезапно начавшейся головной болью и правосторонней гемиплегией. Анамнез – без особенностей. Неврологический статус: сознание - оглушение, левосторонняя гемиплегия, анозогнозия. МСКТ и МРТ головного мозга:

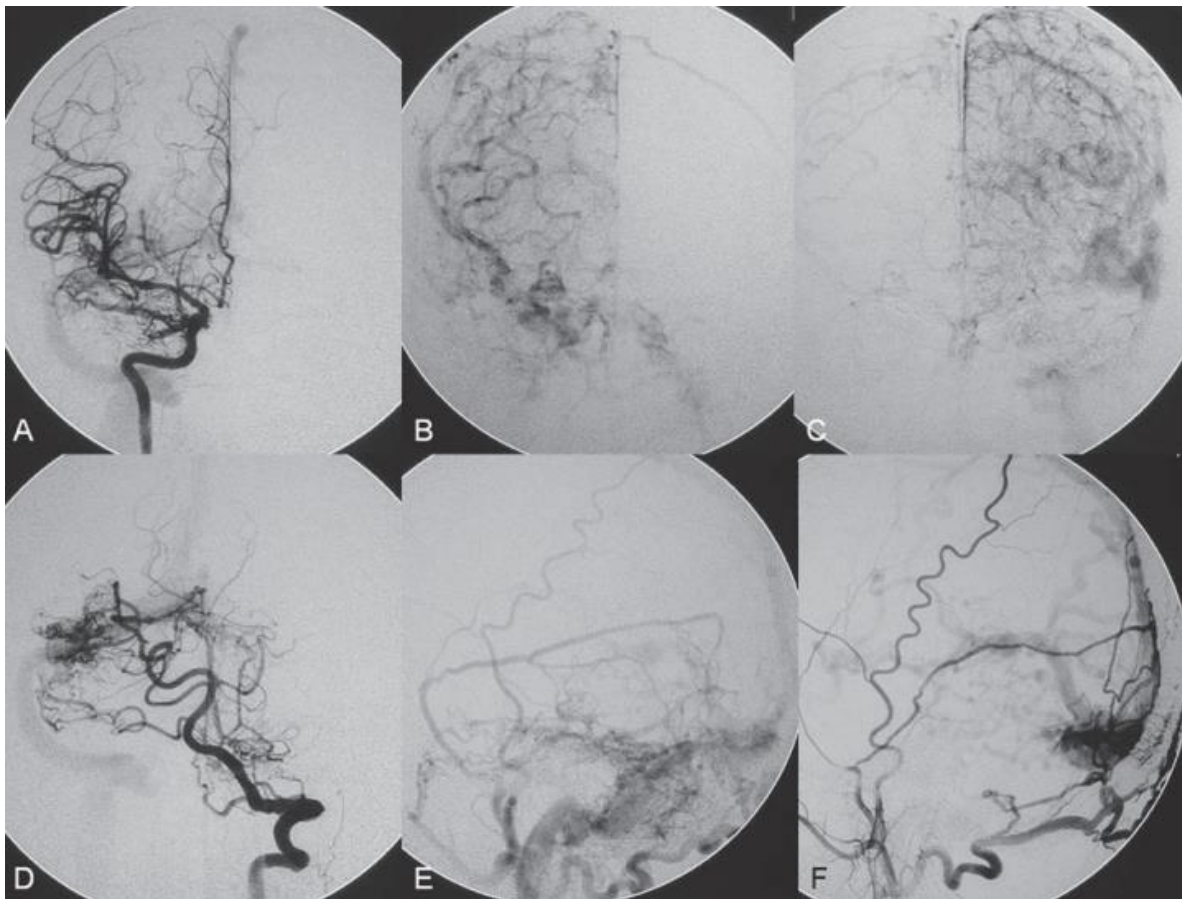


1. Дообследование.
2. Диагноз.
3. Тактика.

Практическое занятие №65

Тема 5.8. Дуральные артериовенозные фистулы поперечного синуса. Этипатогенез, классификации, подходы к лечению.

Ситуационное задание 1.



1. Исследование.
2. Диагноз.
3. Тактика лечения.

Практическое занятие № 66

Тема 5.9. Травматические и нетравматические каротидно-кавернозные соустья. Классификации, этиопатогенез, подходы к лечению.

Ситуационное задание 1.

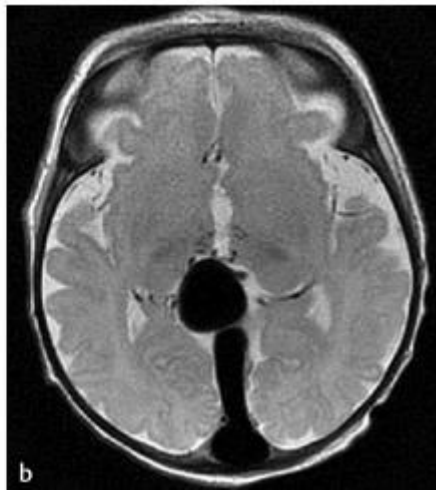
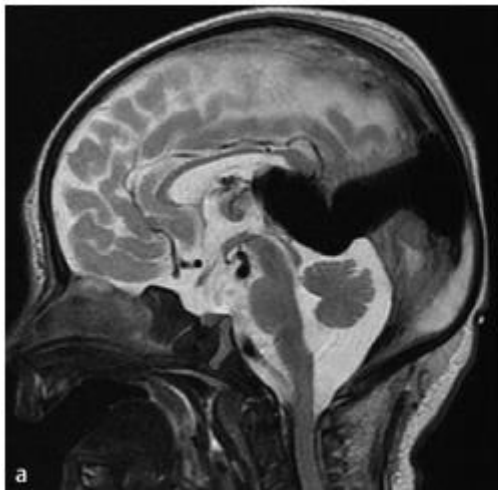
Пациент 53 лет поступил в экстренное приемное отделение по поводу закрытой ЧМТ после ДТП. Неврологически – сознание ясное. МСКТ головного мозга – без особенностей. Выставлен диагноз сотрясения головного мозга. На 2 день госпитализации пациент отметил усиление головных болей, двоение в глазах и необычное ощущение пульсации в левой половине головы. На 3 день появился птоз и хемоз левого глаза, а также боль в заднем отделе левого глаза.

1. Дообследование.
2. Предположительный диагноз.
3. Тактика.

Практическое занятие № 67

Тема 5.10. Церебральные артериовенозные шунты детского возраста. Этиология, клиника.

Ситуационное задание 1.



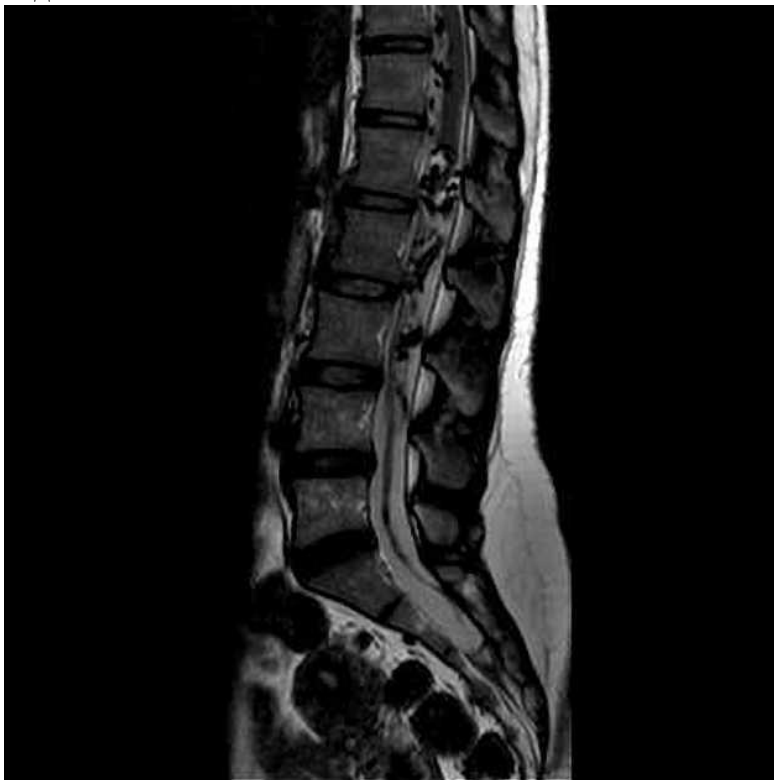Ребенок, 3 дня доставлен после Кесарева сечения с нормальным пренатальным анамнезом. Ребенок интубирован в связи с дыхательной недостаточностью. Неврологически – ребенок в сознании, кричит, фотореакции в норме, родничок запавший, мягкий.

1. Поставьте диагноз.
2. Дообследование.
3. Тактика.

Практическое занятие №68

Тема 5.11. Спинальные артериовенозные шунты: типы, классификации, клиническая картина, подходы к лечению.

Задание:



1. Исследование.
2. Поставьте диагноз.
3. Тактика.

Практическое занятие №69

Тема 5.12. Атеросклероз и стенозирующая патология брахиоцефальных и церебральных.

Ситуационное задание 1.

67-летняя пациентка поступила в приемный покой в связи с повторными эпизодами левосторонних ТИА, проявляющихся в нарушении речи, слабость в правых конечностях. В анамнезе: артериальная гипертензия, гиперлипидемия, сахарный диабет 2 типа. Выполнено УЗИ БЦА, по результатам которого определяется стеноз бифуркации ОСА со стенозом 60%, ЛСК – 1,7 м/с.

1. Дообследование.
2. Тактика.

Практическое занятие №70

Тема 5.13. Эндovasкулярные и микрохирургические методы лечения стенокклюзирующей патологии брахиоцефальных и интракраниальных сосудов.

Ситуационное задание 1.

Пациент, 45 лет поступил в приемное отделение с клиникой правостороннего гемипареза, асимметрии лица и нарушения речи. 6 баллов по шкале NIH. Через 20 минут после поступления проведен системный тромболизис. Через 24 часа после поступления: 8 баллов по ШКТГ, пациент интубирован. По данным МСКТ головного мозга – отек левой гемисферы со смещением срединных структур более 5 мм и отсутствием базальных цистерн.

Какая причина ухудшения неврологического статуса после инсульта?

Какая хирургическая тактика лечения?

Какие существуют альтернативы системному тромболизису?

Какая тактика послеоперационного ведения?

Практическое занятие №71

Тема 5.14. Ишемический инсульт: этиология, патогенез, клиника, диагностика и методы визуализации. Механическая тромбэкстракция в лечении ишемического инсульта. Показания, техника, ограничения метода.

Ситуационное задание 1.

Мужчина 54х лет, работает преподавателем в ВУЗе, вызвал скорую помощь, так как внезапно у него нарушилось зрение на правом глазу, и возникла слабость и онемение в левых конечностях. К моменту приезда скорой помощи (через 20 минут), жалобы прошли. Пациент рассказал, что это уже третий эпизод за последние полгода. При объективном осмотре: общее состояние удовлетворительное; зрение на оба глаза в норме. В неврологическом статусе: глубокие рефлексы S>=D, другой неврологической симптоматики не выявлено.

- 1) Поставьте синдромальный диагноз?
- 2) Поставьте предположительный клинический диагноз?
- 3) Требуется ли госпитализация?
- 4) Какие обследования необходимо провести?
- 5) Какую тактику лечения можно рекомендовать?

Практическое занятие №72

Раздел 6

Тема 6.1. Общее строение позвоночного столба. Понятие о стабильности позвоночника.

Ситуационное задание 1.

Пациент 69 лет обратился за медицинской помощью в связи с затруднением при передвижении. Он отмечает «скованность» когда встает и пытается идти, которая полностью исчезает в сидячем и лежачем положении. Признаков нарушения функции тазовых органов не отмечается. Продемонстрировано МРТ поясничного отдела позвоночника.

- 1) Интерпретируйте данные МРТ поясничного отдела позвоночника.
- 2) Какие инструментальные исследования требуется провести в данной ситуации?

- 3) Какие терапевтические опции доступны у данного пациента?
- 4) Какие факторы риска возникновения дестабилизации при проведении декомпрессивной ламинэктомии?
- 5) Требуется ли дополнительная фиксация в данном случае?

Практическое занятие №73

Тема 6.2. Синдром боли в спине. Спондилоартроз, методы лечения.

Ситуационное задание 1.

Студент четвёртого курса работал во время «практики» в приемном отделении. На дежурстве, в момент переключивания больного с каталки на рентгеновский стол, внезапно, почувствовал боль в пояснице, с трудом смог выпрямиться через несколько минут. На следующий день, в связи с сохраняющейся болью, обратился к врачу. При осмотре: выпрямление поясничного лордоза, напряжение длинных мышц спины, резкое ограничение подвижности в поясничном отделе. Рефлексы с ног живые, одинаковые с обеих сторон, патологических знаков нет, нарушений чувствительности не выявлено. На рентгенограмме поясничного отдела позвоночника костно-травматических повреждений нет.

Задания:

- 1) Поставьте клинический диагноз?
- 2) Предложите тактику лечения?
- 3) Какие немедикаментозные методы лечения могут быть использованы?
- 4) Предложите режим двигательной активности и принципы ЛФК.

Практическое занятие №74

Тема 6.3. Грыжи шейного отдела позвоночника. Дегенеративные изменения шейного отдела позвоночника.

Ситуационное задание 1.

Мужчина 32 лет обратился к врачу с жалобами на боль в шейном отделе позвоночника, иррадиирующую в плечо, по лучевому краю предплечья, к большому пальцу правой руки. При осмотре выявлены слабость и гипотрофия двуглавой мышцы плеча, тенара, снижение бицепс-рефлекса справа. Гипостезия в области лучевого края предплечья.

Задания:

- 1) Топический диагноз?
- 2) Предположите наиболее вероятный клинический диагноз.
- 3) Предложите методы обследования.
- 4) План лечения?

Практическое занятие №75

Тема 6.4. Хирургические вмешательства на шейном отделе позвоночника.

Ситуационное задание 1.

31-летнюю женщину в течение 3 месяцев беспокоит боль в спине, иррадиирующая в оба бедра. Боль начинается в межлопаточной области. Кроме того, пациентка отмечается прогрессирующее нарушение баланса, в связи с чем использует ходунки. Она описывает чувство «отсоединения» ног от всего тела. При обследовании отмечается морбидное ожирение, легкая слабость в обоих m. iliopsoas, нарушение чувствительности с уровня Th4, повышение рефлексов в нижних конечностях и спастическая походка.

Какое дообследование требуется в данной ситуации?

Какие лечебные опции существуют в лечении грыжи диска на грудном уровне? Какой метод лечения предпочтителен в данной ситуации?

Какие оперативные доступы применимы в данной ситуации?

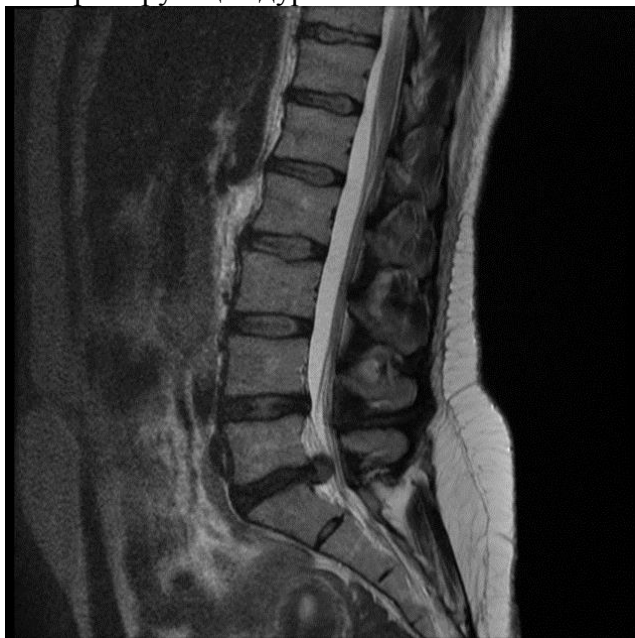Какие показания для стабилизации после дискэктомии?

Практическое занятие №76

Тема 6.5. Грыжи грудного, поясничного отделов позвоночника.

Ситуационное задание 1.

У больного 39 лет в течение двух месяцев сохраняются интенсивные боли в поясничном отделе позвоночника с иррадиацией по задней поверхности бедра, до IV, V пальцев справа. Боль не купируется нестероидными противовоспалительными препаратами, миорелаксантами, антиконвульсантами, антидепрессантами, медикаментозными блокадами, методами физиотерапии и мануальной терапии. На МРТ выявлена грыжа диска L5-S1, размером 11 мм., компрессирующая дуральный мешок.



- 1) Сформулируйте клинический диагноз.
- 2) Тактика лечения.

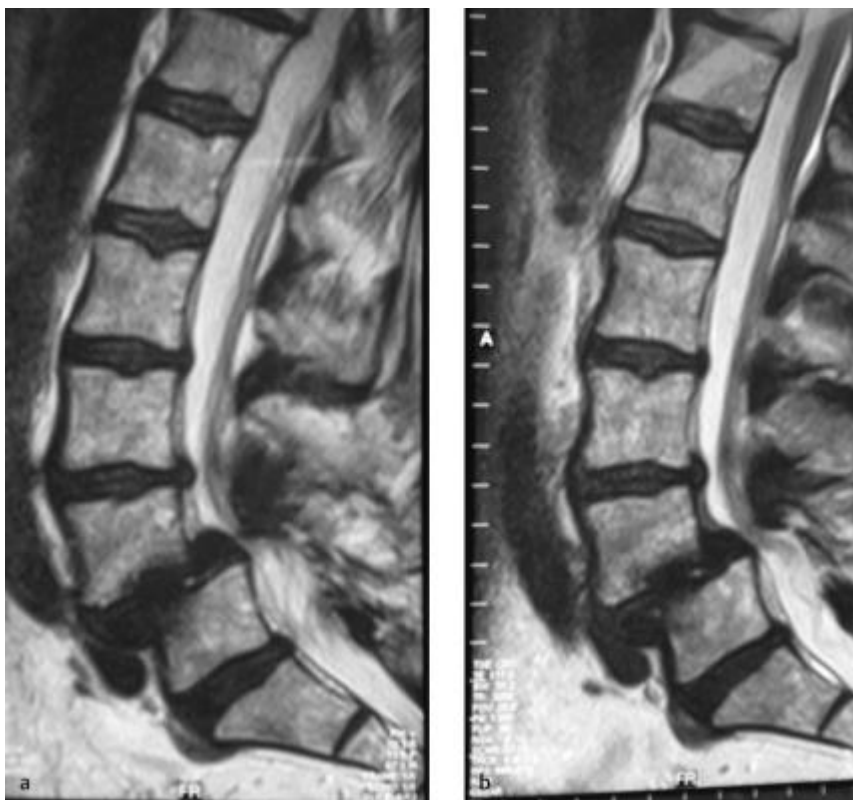
Практическое занятие №77

Тема 6.6. Деформации позвоночника.

Ситуационное задание 1.

63-летняя женщина поступила на инвалидной коляске с острыми болями в спине, которые продолжаются в течение 5 лет. Консервативное лечение – без положительной динамики. Из-за выраженных болей в спине пациентка не может ходить, также отмечается 2-сторонне ограничение в силе и по всем дерматомам нижних конечностей. В анамнезе: 4 года назад – ламинэктомия по поводу эпидурального абсцесса на грудном уровне.

МРТ поясничного отдела позвоночника:



1. Интерпретируйте данные МРТ.
2. Дообследование.
3. Тактика лечения.

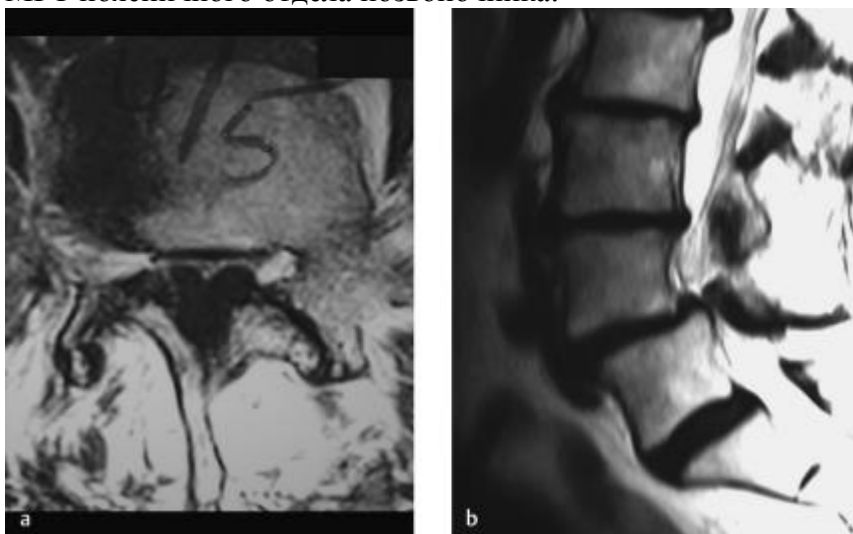
Практическое занятие №78

Тема 6.7. Стеноз позвоночного канала. Нейрогенная перемежающаяся хромота. Миелопатия.

Ситуационное задание 1.

Пациент 69 лет поступил с жалобами на затруднение передвижения, чувство скованности ног при стоянии и ходьбе, которое полностью проходит в сидячем положении или при облокачивании на опору. При этом боль в спине данного пациента не беспокоит.

МРТ поясничного отдела позвоночника:



1. Интерпретируйте данные МРТ
2. Дообследование.
3. Дифференциальный диагноз.
4. Тактика лечения.

Практическое занятие №79

Тема 6.8. Хирургия дегенеративных заболеваний позвоночника. Синдром неудачной хирургии позвоночника.

Ситуационное задание 1.

У мужчины, 52 года, после подъема тяжести появилась острая боль в пояснице с иррадиацией по боковой и передней поверхности левой голени и стопы. Пациент лечился самостоятельно. На фоне лечения боль несколько уменьшилась, но сохранялся дискомфорт в пояснице. Спустя неделю, проснувшись утром и резко наклонившись, пациент отметил, что боль исчезла, но повисла левая стопа.

1. Диагноз.
2. Тактика.

Практическое занятие №80

Раздел 7

Тема 7.1. Нейрофизиологические методы исследования в нейрохирургии. Виды, показания, область применения.

Ситуационное задание 1.

У женщины 22 лет в течение последних 2 месяцев наблюдаются следующие приступы: потеря концентрации, фиксирование взгляда, но отсутствие полной утраты сознания. После назначения карбамазепина достигнут контроль приступов, однако в настоящее время появился тремор в левой руке, рефрактерный к терапии. При осмотре в неврологическом статусе – без особенностей. По данным МРТ головного мозга с контрастным усилением отмечается объемное образование медиальных отделов правой височной доли, гипоинтенсивное на T1-ВИ, гиперинтенсивное на T2-ВИ, не накапливающее контрастное вещество.

Как нейрофизиологические методы могут быть использованы при хирургии у данного пациента?

Практическое занятие №81

Тема 7.2. Деструктивные вмешательства и нейростимуляция при двигательных расстройствах ЦНС. Глубинная стимуляция головного мозга.

Ситуационное задание 1.

Пациентка 65 лет поступила с жалобами на беспокоящие, неконтролируемые, танце-подобные движения в конечностях, которые ухудшаются в течение последних 3 лет. В анамнезе – болезнь Паркинсона в течение 10 лет. Длительное время находится на терапии Леводопой. Также в анамнезе – транзиторные ишемические атаки, ишемическая болезнь сердца. Неврологический осмотр: диффузная брадикинезия, ригидность, нарушение походки, тремор по типу «перекатывая пилюль».

С чем связано появление указанных движений в течении последних 3 лет?

Какие ядра могут быть использованы для проведения глубинной стимуляции головного мозга (DBS) в данной ситуации?

Какие анатомические координаты относительно линии AC-PC используются для локализации ядра STN?

Какие симптомы могут улучшиться после проведения DBS?

Какие альтернативные хирургические методики существуют в лечении болезни Паркинсона?

Практическое занятие №82

Тема 7.3. Семиотика эпилепсии. Методы диагностики эпилепсии. Хирургические методы лечения эпилепсии.

Ситуационное задание 1.

45-летний мужчина, правша, был направлен на дообследование по поводу фармакорезистентной фокальной эпилепсии. Судороги характеризуются внезапным началом с фиксацией взора, чмокания губами, транзиторным нарушением сознания. Иногда судороги переходят в генерализованный припадок. Множественные попытки противосудорожной терапии были неэффективны. По данным МРТ головного мозга органической патологии не выявлено.

Какое дообследование требуется у данного пациента?

Какие возможные методы хирургического лечения?

Какие возможны осложнения при данном вмешательстве?

Практическое занятие №83

Тема 7.4. Функциональные вмешательства при болевых синдромах. DREZ-хирургия.

Ситуационное задание 1.

Пациент 78 лет поступил в связи с наличием болей в лице справа в течение последнего месяца. Боли локализуются по ходу 1 и 2 ветвей тройничного нерва. Боли характеризуются постоянным характером, тупые, усиливаются при незначительном прикосновении к лицу. Кроме того отмечается незначительная отечность правой половины лица. Карбамазепин и Топирамат оказывают непродолжительный положительный эффект. По данным МРТ головного мозга выявлен нейроваскулярный конфликт тройничного нерва с одной из артерий Виллизиева круга.

1. Диагноз.
2. Дообследование.
3. Тактика.

Практическое занятие № 84

Практическое занятие по теме учебным планом не предусмотрено.

3.3. Задания для подготовки к экзамену

3.3.1. Тестовые задания для подготовки к экзамену

Тестовые задания для подготовки к экзамену в 1, 2, 3 и 4 семестрах приведены в разделе 3. Задания для подготовки, п. Задания для подготовки к семинарским занятиям (в том числе зачётным занятиям) данных методических указаний.

Тестовый контроль представляет собой произвольную выборку тестовых вопросов из базы тестовых заданий по семестрам.

Вид контроля	Промежуточный
Контрольный тест (заданий)	30
Предполагаемое время тестирования (мин)	45

3.3.2. Ситуационные задания для подготовки к экзамену

Ситуационные задания для подготовки к экзамену в 1, 2, 3 и 4 семестрах приведены в разделе 3. Задания для подготовки, п. Задания для подготовки к практическим занятиям данных методических указаний.

Ситуационные задания представляет собой выборку ситуационных заданий из базы ситуационных заданий по семестрам.

3.3.3. Вопросы для подготовки к экзамену

- **Вопросы для подготовки к экзамену (1 семестр):**

1. Анатомия ствола головного мозга.
2. Методы инструментальной диагностики в нейрохирургии.
3. Уровни сознания.
4. Оболочки головного и спинного мозга.
5. Клиническое проявление радикулопатий L4, L5, S1.
6. Люмбальная пункция. Показания, противопоказания. Техника выполнения манипуляции.
7. Венозный отток головного мозга.
8. Шкала Глазго. Интерпретация.
9. Точки пункции желудочков головного мозга.
10. Неврологический осмотр.
11. Черепно-мозговая травма. Классификации
12. Виды хирургических вмешательств при дегенеративной патологии позвоночника.
13. Артериальное кровоснабжение головного мозга
14. Уровни сознания
15. Оценка функциональных исходов больных, перенёсших инсульт. Шкала Рэнкина.
16. Цереброспинальная жидкость. Продукция, ток, состав.
17. Патогенез черепно-мозговой травмы.
18. Клиническое проявление радикулопатий C5, C6, C7.
19. Позвоночно-спинномозговая травма. Классификация. Диагностика.
20. Топографическая анатомия желудочковой системы головного мозга
21. Эпидуральные гематомы: клиника, виды хирургического лечения.

22. Артериальное кровоснабжение спинного мозга. Типы кровоснабжения.
23. Шкала Hunt-Hess. Интерпретация.
24. Клинические синдромы при дегенеративных заболеваниях позвоночника.
25. Артериальное кровоснабжение спинного мозга. Типы кровоснабжения.
26. Лёгкая черепно-мозговая травма: патоморфология, клиника, диагностика.
27. Грыжи шейного отдела позвоночника. Диагностика. Тактика лечения.
28. Изменения цереброспинальной жидкости при различных патологических состояниях.
29. Переломы костей основания черепа. Клиника, диагностика.
30. Показания и техника установки системы наружного люмбального дренирования.
31. Субарахноидальные цистерны головного мозга.
32. Уровни сознания
33. Локтевой, лучевой, срединный нервы. Анатомия, клиника поражения.
34. Передняя, средняя, задняя мозговые артерии. Сегменты. Анатомия виллизиева круга.
35. Воспалительные заболевания головного мозга. Абсцесс головного мозга.
36. Классификация коматозных состояний.
37. Топографическая анатомия внутренней сонной артерии. Деление на сегменты
38. Дислокация головного мозга. Основные виды.
39. Признаки центрального и периферического расстройства функций тазовых органов.
40. Топографическая анатомия позвоночных артерий. Деление на сегменты.
41. Декомпрессивная трепанация черепа
42. Клинические проявления поражения лицевого нерва
43. Оснащение нейрохирургической операционной.
44. Типы шунтов, используемых при лечении гидроцефалий. Преимущества, недостатки, осложнения.
45. Невралгия тройничного нерва. Причины, клиника, диагностика.
46. Значение исследования глазного дна в клинике нервных болезней и нейрохирургии.
47. Тяжелая черепно-мозговая травма: патоморфология, клиника, диагностика.
48. Эпилепсия. Классификация
49. Ультразвуковые методы исследования в нейрохирургии
50. Лучевые методы исследования в нейрохирургии.
51. Внутричерепные кровоизлияния. Классификация. Клиника, диагностика, тактика ведения.
52. Триада Хакима-Адамса. Расшифровка.
53. Электроэнцефалография. Виды ЭЭГ. Показания.
54. Основные виды оперативных вмешательств при гидроцефалии.
55. Анатомия костей черепа.
56. Гидроцефалия. Классификация. Причины.
57. Укладка больного на операционном столе. Предупреждение пролежней.
58. Послеоперационная ликворея. Предупреждение послеоперационных ликворей.
59. Техника установки системы наружного вентрикулярного дренирования.
60. Кубитальный синдром. Показания к операции при кубитальном синдроме.

Вопросы для подготовки к экзамену (2 семестр):

1. Эндоваскулярное лечение стеноза внутренней сонной артерии.
2. Назовите компоненты и уровни сознания. Шкала для определения уровня сознания.
3. Продукция и ток цереброспинальной жидкости.
4. Гидроцефалия
5. Антибактериальная терапия в практике нейрохирурга. Пути введения препаратов.
6. Лечение околофасеточных кист позвоночника.
7. Микрохирургическое лечение стеноза внутренней сонной артерии.
8. Причины развития комы.

9. Противопоказания к проведению люмбальной пункции.
10. Классификация гидроцефалий.
11. Инфекционный менингит. Клиника, диагностика, лечение.
12. Синдром неудачных операций на позвоночнике.
13. Стеноз внутренней сонной артерии. Клиника диагностика лечение.
14. Токсические/метаболические нарушения, приводящие к коме.
15. Люмбальная пункция. Показания, техника, методика
16. Причины гидроцефалий.
17. Посттравматический менингит. Эпидемиология, клиника, лечение.
18. Изменения МРТ при арахноидите.
19. Шкала Рэнкина.
20. Органические причины коматозного состояния
21. Состав цереброспинальной жидкости. Диагностическая значимость.
22. Механизмы компенсирующие повышенное внутричерепное давление.
23. Абсцесс головного мозга. Клиника, диагностика, лечение.
24. Арахноидит. Клиника, диагностика, лечение.
25. Влияние CO₂ на мозговой кровоток.
26. Подход к пациенту в коматозном состоянии.
27. Отличие истинного лейкоцитоза ЦСЖ от травматичной пункции.
28. Датчик внутричерепного давления. Показания, техника установки.
29. Классификация абсцессов головного мозга.
30. Грыжи шейных дисков позвоночника.
31. Влияние O₂ на мозговой кровоток.
32. Признаки дислокационного синдрома
33. Отличие истинного САК от травматичной пункции.
34. Окклюзионная гидроцефалия. Причины, тактика ведения
35. Хронический абсцесс головного мозга. Клиника, диагностика, лечение
36. Субфронтальный доступ. Техника, методика, показания.
37. Влияние препаратов для ингаляционного наркоза на ВЧД.
38. Синдром вклинения. Виды вклинения.
39. Изменения ЦСЖ при различных патологических состояниях.
40. Наружная гидроцефалия. Тактика ведения.
41. Диагностика и дифференциальная диагностика абсцесса головного мозга.
42. Срединный доступ к структурам ЗЧЯ. Техника, методика, показания.
43. Влияние пропофола на ВЧД.
44. Стадии вклинения.
45. Назовите возможные пути истечения ликвора.
46. Гидроцефалия нормального давления. Клиника, диагностика, лечение.
47. Гнойный эпидурит. Клиника, диагностика, лечение.
48. Парамедианный, ректосигмоидный доступ. Техника, методика, показания.
49. Влияние тиопентала натрия на ВЧД.
50. Базовый неврологический осмотр пациента в коматозном состоянии.
51. КТ-цистернография с водорастворимым КВ. Показания, методика.
52. Причины гнойного эпидурита.
53. Виды доступов к хиазмально-селлярной области.
54. Эпилептический припадок.
55. Противоотечная терапия в нейрохирургической практике.
56. Тактика ведения больных с ликвореей.
57. Хирургическое лечение гидроцефалий.
58. Хирургическое лечение гнойного эпидурита.
59. Супраорбитальный доступ. Техника, методика, показания.
60. Электроэнцефалография.

61. Дифференциальная диагностика кавернозной мальформации и артерио-венозной мальформации головного мозга
62. Препарат снижающий продукцию ликвора. Механизм действия
63. Типы шунтов, используемых при гидроцефалии. Недостатки/осложнения.
64. Эпидуральный абсцесс головного мозга. Клиника, диагностика, лечение.
65. Доступы к объемным образованиям третьего желудочка.
66. Фармокорезистентная эпилепсия. Хирургические методы лечения.
67. Лечебная тактика при лечении кавернозной мальформации головного мозга.
68. Резервуар Оммая. Показания к установке.
69. Доступы к объемным образованиям ЗЧЯ.
70. Классификация основных видов эпилептических припадков.
71. Первичные мозговые опухоли.
72. Дегенеративные заболевания позвоночника
73. Кавернозная мальформация головного мозга.
74. Генерализованный тонико-клонический припадок. Причины, характер течения, диагностика, лечение.
75. Классификация опухолей ЦНС Всемирной организации здравоохранения.
76. Клинические проявления дегенеративных изменений в шейном отделе позвоночника
77. Невринома слухового нерва. Происхождение, эпидемиология, клиника, тактика ведения больного
78. Нейрофизиологический интероперационный мониторинг при удалении невриномы слухового нерва
79. Клинические проявления дегенеративных изменений в грудном отделе позвоночника
80. Клинические проявления опухолей в детском возрасте.
81. Абсанс. Понятие, причины, характер течения, диагностика, лечение.
82. Глазодвигательный, блоковый, отводящий, добавочный и подъязычный нервы, их анатомия, топография, ветви, области иннервации.
83. Лечение спонтанной каротидной диссекции.
84. Диагностика спонтанной каротидной диссекции.
85. Факторы, снижающие порог судорожной готовности.
86. Глиомы низкой степени злокачественности. Классификация, эпидемиология, тактика ведения больного.
87. Клинические проявления дегенеративных изменений межпозвоночного диска в пояснично-крестцовом отделе позвоночника
88. Нейрофизиологический интероперационный мониторинг при удалении опухолей ствола головного мозга
89. Аденомы гипофиза. Клиника, диагностика, лечение

• **Вопросы для подготовки к экзамену (3 семестр):**

1. Синдром Хакима-Адамса. Причины, диагностика, лечение.
2. Менингиомы. Классификация.
3. Грыжи шейного отдела позвоночника. Диагностика. Тактика лечения.
4. Клиническое проявление радикулопатий C5, C6, C7.
5. Классификация нейроэпителиальных опухолей. WHO grading.
6. Основные виды оперативных вмешательств при гидроцефалии.
7. Хирургическое лечение эпилепсии. Показания, виды оперативных вмешательств.
8. Лучевая терапия опухолей ЦНС.
9. Клиническое проявление радикулопатий L4, L5, S1.
10. Дислокация головного мозга. Основные виды.
11. Аденома гипофиза. Клиника, диагностика, лечение.
12. Тактика ведения глиом низкой степени злокачественности.

13. Мальформация Киари. Понятие, Классификация, клиника. Оперативное лечение.
14. Гемангиомы позвоночника. Классификация, клинические проявления, тактика ведения.
15. Послеоперационная ликворея. Тактика ведения и лечения.
16. Околофасеточные кисты позвоночника. Клиника, диагностика, лечение.
17. Виды хирургических вмешательств при дегенеративной патологии позвоночника.
18. Переломы костей основания черепа. Клиника, диагностика.
19. Синдромы поражения спинного мозга на поясничном уровне. Синдром эпиконуса, конуса.
20. Показания к хирургическому лечению грыж поясничного отдела позвоночника.
21. Невринома ММУ. Классификация Koos.
22. Типы шунтирующих операций, используемых при лечении гидроцефалий. Преимущества, недостатки, осложнения.
23. Нейрофизиологический интраоперационный мониторинг. Возможности.
24. Внутрочерепные кровоизлияния. Классификация. Клиника, диагностика, тактика ведения.
25. Атеросклеротическое поражение экстракраниальных артерий. Показания к хирургическому лечению. Виды оперативных вмешательств.
26. Повреждения седалищного, большеберцового, малоберцового нервов. Клинические проявления.
27. Понятие Failed back surgery syndrome. Причины. Тактика при FBSS.
28. Глубинная стимуляция структур головного мозга.
29. Позвоночно-спинномозговая травма. Классификация. Диагностика.
30. Воспалительные заболевания головного мозга. Абсцесс головного мозга.
31. Показания к хирургическому лечению болезни Паркинсона. Виды оперативных вмешательств.
32. Стеноз позвоночного канала. Понятие, классификация.
33. Стимуляция спинного мозга и периферических нервов. Показания.
34. Локтевой, лучевой, срединный нервы. Анатомия, клиника поражения.
35. Классификация опухолей головного мозга (ВОЗ).
36. Техника установки системы наружного вентрикулярного дренирования.
37. Эпилепсия. Классификация.
38. Кавернозная мальформация. Клиника, диагностика, показания к хирургическому вмешательству.
39. Декомпрессивная трепанация черепа.
40. Синдромы поражения спинного мозга на верхнешейном уровне, шейного утолщения.
41. Микрохирургическое лечение стеноза внутренней сонной артерии.
42. Невралгия тройничного нерва. Причины, клиника, диагностика
43. Особенности клинического проявления опухолей головного мозга у детей.
44. Клинические синдромы при дегенеративных заболеваниях позвоночника.
45. Дифференциальная диагностика кавернозной мальформации и артерио-венозной мальформации головного мозга.

• **Вопросы для подготовки к экзамену (4 семестр):**

1. Эндоваскулярное лечение стеноза внутренней сонной артерии.
2. Назовите компоненты и уровни сознания. Шкала для определения уровня сознания.
3. Продукция и ток цереброспинальной жидкости.
4. Гидроцефалия
5. Антибактериальная терапия в практике нейрохирурга. Пути введения препаратов.
6. Лечение околофасеточных кист позвоночника.
7. Микрохирургическое лечение стеноза внутренней сонной артерии.
8. Причины развития комы.

9. Противопоказания к проведению люмбальной пункции.
10. Классификация гидроцефалий.
11. Инфекционный менингит. Клиника, диагностика, лечение.
12. Синдром неудачных операций на позвоночнике.
13. Стеноз внутренней сонной артерии. Клиника диагностика лечение.
14. Токсические/метаболические нарушения, приводящие к коме.
15. Люмбальная пункция. Показания, техника, методика
16. Причины гидроцефалий.
17. Посттравматический менингит. Эпидемиология, клиника, лечение.
18. Изменения МРТ при арахноидите.
19. Шкала Рэнкина.
20. Органические причины коматозного состояния
21. Состав цереброспинальной жидкости. Диагностическая значимость.
22. Механизмы компенсирующие повышенное внутричерепное давление.
23. Абсцесс головного мозга. Клиника, диагностика, лечение.
24. Арахноидит. Клиника, диагностика, лечение.
25. Влияние CO₂ на мозговой кровоток.
26. Подход к пациенту в коматозном состоянии.
27. Отличие истинного лейкоцитоза ЦСЖ от травматичной пункции.
28. Датчик внутричерепного давления. Показания, техника установки.
29. Классификация абсцессов головного мозга.
30. Грыжи шейных дисков позвоночника.
31. Влияние O₂ на мозговой кровоток.
32. Признаки дислокационного синдрома
33. Отличие истинного САК от травматичной пункции.
34. Окклюзионная гидроцефалия. Причины, тактика ведения
35. Хронический абсцесс головного мозга. Клиника, диагностика, лечение
36. Субфронтальный доступ. Техника, методика, показания.
37. Влияние препаратов для ингаляционного наркоза на ВЧД.
38. Синдром вклинения. Виды вклинения.
39. Изменения ЦСЖ при различных патологических состояниях.
40. Наружная гидроцефалия. Тактика ведения.
41. Диагностика и дифференциальная диагностика абсцесса головного мозга.
42. Срединный доступ к структурам ЗЧЯ. Техника, методика, показания.
43. Влияние пропофола на ВЧД.
44. Стадии вклинения.
45. Назовите возможные пути истечения ликвора.
46. Гидроцефалия нормального давления. Клиника, диагностика, лечение.
47. Гнойный эпидурит. Клиника, диагностика, лечение.
48. Парамедианный, ректосигмоидный доступ. Техника, методика, показания.
49. Влияние тиопентала натрия на ВЧД.
50. Базовый неврологический осмотр пациента в коматозном состоянии.
51. КТ-цистернография с водорастворимым КВ. Показания, методика.
52. Причины гнойного эпидурита.
53. Виды доступов к хиазмально-селлярной области.
54. Эпилептический припадок.
55. Противоотечная терапия в нейрохирургической практике.
56. Тактика ведения больных с ликвореей.
57. Хирургическое лечение гидроцефалий.
58. Хирургическое лечение гнойного эпидурита.
59. Супраорбитальный доступ. Техника, методика, показания.
60. Электроэнцефалография.

61. Дифференциальная диагностика кавернозной мальформации и артерио-венозной мальформации головного мозга
62. Препарат снижающий продукцию ликвора. Механизм действия
63. Типы шунтов, используемых при гидроцефалии. Недостатки/осложнения.
64. Эпидуральный абсцесс головного мозга. Клиника, диагностика, лечение.
65. Доступы к объемным образованиям третьего желудочка.
66. Фармокорезистентная эпилепсия. Хирургические методы лечения.
67. Лечебная тактика при лечении кавернозной мальформации головного мозга.
68. Резервуар Оммая. Показания к установке.
69. Доступы к объемным образованиям ЗЧЯ.
70. Классификация основных видов эпилептических припадков.
71. Первичные мозговые опухоли.
72. Дегенеративные заболевания позвоночника
73. Кавернозная мальформация головного мозга.
74. Генерализованный тонико-клонический припадок. Причины, характер течения, диагностика, лечение.
75. Классификация опухолей ЦНС Всемирной организации здравоохранения.
76. Клинические проявления дегенеративных изменений в шейном отделе позвоночника
77. Невринома слухового нерва. Происхождение, эпидемиология, клиника, тактика ведения больного
78. Нейрофизиологический интероперационный мониторинг при удалении невриномы слухового нерва
79. Клинические проявления дегенеративных изменений в грудном отделе позвоночника
80. Клинические проявления опухолей в детском возрасте.
81. Абсанс. Понятие, причины, характер течения, диагностика, лечение.
82. Глазодвигательный, блоковый, отводящий, добавочный и подъязычный нервы, их анатомия, топография, ветви, области иннервации.
83. Лечение спонтанной каротидной диссекции.
84. Диагностика спонтанной каротидной диссекции.
85. Факторы, снижающие порог судорожной готовности.

4. Критерии оценок деятельности обучающихся при освоении учебного материала

Виды контроля	Формы проведения	Вид контрольно-диагностической (оценочной) процедуры	Система оценивания	Критерии оценивания
Текущий контроль	<p>Опрос.</p> <p>Собеседование.</p>	<p>Опрос по контрольным вопросам для самостоятельной подготовки к занятию.</p> <p>Собеседование по результатам выполнения ситуационных заданий.</p>	Пяти бальная система	<p><u>Критерии оценки при опросе:</u></p> <p>«Отлично» - вопрос раскрыт в полном объеме, обучающийся умеет систематизировать, обобщать и применять знания в смежных дисциплинах.</p> <p>«Хорошо» - вопрос раскрыт практически в полном объеме, имеются небольшие недочеты.</p> <p>«Удовлетворительно» - вопрос раскрыт частично, имеются значительные недочеты.</p> <p>«Неудовлетворительно» - вопрос не раскрыт, имеются грубые ошибки.</p> <p><u>Критерии оценок выполнения ситуационных заданий:</u></p> <p>«Отлично» - уверенное и точное владение приемами работ, самостоятельное выполнение работ и самоконтроль за выполнением действия; работы выполняются в соответствии с требованиями нормативной документации, а также с учетом норм времени; соблюдение требований безопасности труда;</p> <p>«Хорошо» - возможны отдельные незначительные ошибки при применении приемов работ, исправляемые самим обучающимся; самостоятельное выполнение работ при незначительной помощи и самоконтроль за выполнением действия; работы выполняются в основном в соответствии с требованиями нормативной документации с незначительными ошибками, но в рамках норм времени; соблюдаются требования безопасности труда;</p> <p>«Удовлетворительно» - недостаточное владение приемами работ; самоконтроль за выполнением действий при овладении приемами работ с помощью; работы выполняются в основном в соответствии с требованиями нормативной документации с незначительными ошибками; допускаются незначительные отклонения от установленных норм времени; соблюдение требований безопасности труда;</p> <p>«Неудовлетворительно» - неточное выполнение приемов работ;</p>

				контроль выполненных работ с существенными ошибками, неумение осуществлять контроль; невыполнение норм времени и нарушение требований безопасности труда.
Промежуточная аттестация	Зачет в 1,2,3,4 семестре	1 этап – тестирование (компьютерный вариант/письменный вариант)	Дихотомическая шкала	<u>При тестировании:</u> «Зачтено» - 70% и более правильных ответов, «Не зачтено» - 69% и менее правильных ответов
	Экзамен в 1,2,3,4 семестрах	1 этап - тестирование (компьютерный вариант/письменный вариант). 2 этап - выполнение ситуационного задания. 3 этап - собеседование по билетам для проведения экзамена	Пяти бальная система	<u>Критерии оценок тестового контроля:</u> «Отлично» - 90-100% правильных ответов «Хорошо» - 80-89% правильных ответов «Удовлетворительно» - 70-79% правильных ответов «Неудовлетворительно» - 69% и менее правильных ответов. <u>Критерии оценок выполнения ситуационных заданий:</u> «Отлично» - уверенное и точное владение приемами работ, самостоятельное выполнение работ и самоконтроль за выполнением действия; работы выполняются в соответствии с требованиями нормативной документации, а также с учетом норм времени; соблюдение требований безопасности труда; «Хорошо» - возможны отдельные несущественные ошибки при применении приемов работ, исправляемые самим обучающимся; самостоятельное выполнение работ при несущественной помощи и самоконтроль за выполнением действий; работы выполняются в основном в соответствии с требованиями нормативной документации с несущественными ошибками, но в рамках норм времени; соблюдаются требования безопасности труда; «Удовлетворительно» - недостаточное владение приемами работ; самоконтроль за выполнением действий при овладении приемами работ с помощью; работы выполняются в основном в соответствии с требованиями нормативной документации с несущественными ошибками; допускаются незначительные отклонения от установленных норм времени; соблюдение требований безопасности труда; «Неудовлетворительно» - неточное

				<p>выполнение приемов работ; контроль выполненных работ с существенными ошибками, неумение осуществлять контроль; невыполнение норм времени и нарушение требований безопасности труда.</p> <p><u>Критерии оценки при опросе:</u> «Отлично» - вопрос раскрыт в полном объеме, обучающийся умеет систематизировать, обобщать и применять знания в смежных дисциплинах. «Хорошо» - вопрос раскрыт практически в полном объеме, имеются небольшие недочеты. «Удовлетворительно» - вопрос раскрыт частично, имеются значительные недочеты. «Неудовлетворительно» - вопрос не раскрыт, имеются грубые ошибки</p>
--	--	--	--	-------------------------------------------------------------------------------------------------------------------------------------------------------------------------------------------------------------------------------------------------------------------------------------------------------------------------------------------------------------------------------------------------------------------------------------------------------------------------------------------------------------------------------------------------------------------------------------------------------------------------------------------------------------------------------------------------------

5. Учебно-методическое и библиотечное обеспечение дисциплины

Методические указания по освоению дисциплины размещены в ИЭОС ФГБУ «НМИЦ им. ак. Е.Н. Мешалкина» Минздрава России.

Список основной и дополнительной литературы

Основная литература

1. Гринберг, Марк С. Нейрохирургия: пер. с англ., 2010. - 1007 с.
2. Нейрохирургия: Европейское руководство. Первый том / [Х.Б. Лумента и др.]; перевод с английского под ред. Д. А. Гуляева, 2013. - 392 с.
3. Нейрохирургия: Европейское руководство. Второй том / [Х.Б. Лумента и др.]; перевод с английского под ред. Д. А. Гуляева, 2013. - 360 с.
4. Нейрохирургия: руководство для врачей: в 2 т.: лекции, семинары, клинические разборы / под ред. О.Н. Древалю. Т. 1 / [Г. И. Антонов и др.], 2013. – 591 с.
5. Нейрохирургия: руководство для врачей: в 2 т.: лекции, семинары, клинические разборы / под ред. О.Н. Древалю. Т. 2 / О.В. Акатов [и др.]; ред. О.Н. Древалю, 2013. – 863 с.
6. Шилкин В.В., Анатомия по Пирогову (Атлас анатомии человека). В трех томах. Т. 2. Голова. Шея [Электронный ресурс] / В.В. Шилкин, В.И. Филимонов - М.: ГЭОТАР-Медиа, 2013. - 736 с. - ISBN 978-5-9704-2364-6 - Режим доступа:
<http://www.rosmedlib.ru/book/ISBN9785970423646.html>
7. Билич Г.Л., Анатомия человека. Атлас. В 3 томах. Том 3 [Электронный ресурс]: учебное пособие / Билич Г.Л., Крыжановский В.А. - М.: ГЭОТАР-Медиа, 2013. - 792 с. - ISBN 978-5-9704-2543-5 - Режим доступа: <http://www.rosmedlib.ru/book/ISBN9785970425435.html>

Дополнительная литература

1. Вознюк, И.А. Неотложная клиническая нейрорадиология. Инсульт / И.А. Вознюк, В.Е. Савелло, Т.А. Шумакова. - Санкт-Петербург: Фолиант, 2016. - 122 с.
2. Горельшев, С. К. Детская нейрохирургия / под ред. С. К. Горельшева - Москва: ГЭОТАР-Медиа, 2016. - 256 с. - Текст: электронный // URL:
<https://www.rosmedlib.ru/book/ISBN9785970440988.html>.
3. Гуца, А.О. Хирургия дегенеративных поражений позвоночника / под ред. Гуцы А.О., Коновалова Н.А., Гриня А.А. - Москва: ГЭОТАР-Медиа, 2019. - 480 с. - Текст: электронный // URL: <https://www.rosmedlib.ru/book/ISBN9785970450017.html>
4. Детская нейрохирургия: клинические рекомендации / под редакцией С.К. Горельшева. - Москва: ГЭОТАР-Медиа, 2016. - 251 с.
5. Крылов, В.В. Хирургия массивного ишемического инсульта / В. В. Крылов - Москва: ГЭОТАР-Медиа, 2016. - 136 с. - Текст: электронный // URL:
<https://www.rosmedlib.ru/book/ISBN9785970438084.html>
6. Лихтерман, Л.Б. Черепно-мозговая травма. Диагностика и лечение / Лихтерман Л.Б. - Москва: ГЭОТАР-Медиа, 2014. - 488 с. - Текст: электронный // URL:
<https://www.rosmedlib.ru/book/ISBN9785970431047.html>
7. Мтуи, Эстомих. Клиническая нейроанатомия и неврология по Фиджеральду / пер. с англ. - Москва: Издательство Панфилова, 2018. - 386 с.
8. Неврология и нейрохирургия: клинические рекомендации / [О. В. Абсалямова, Г. Н. Авакян и др.]; под ред.: Е. И. Гусева, А. Н. Коновалова. - 2-е изд., перераб. и доп. - Москва: ГЭОТАР-Медиа, 2015. – 420 с.
9. Неврология: национальное руководство: [в 2-х т.] / под ред. Е. И. Гусева, А. Н. Коновалова, В. И. Скворцовой. - 2-е изд., перераб. и доп. - Москва: ГЭОТАР-Медиа, 2019. - Т. 1. - 877 с.
10. Неврология: национальное руководство: [в 2-х т.] / под ред. Е. И. Гусева, А. Н. Коновалова, В. И. Скворцовой. - 2-е изд., перераб. и доп. - Москва: ГЭОТАР-Медиа, 2019. - Т. 2. - 428 с.

11. Оперативные доступы в нейрохирургии: руководство для врачей / А.И. Гайворонский, Е.Н. Кондаков, Д.В. Свистов, Гуляев Д.А. [и др.], 2015. - 239 с.
12. Операции ревазуляризации головного мозга в сосудистой нейрохирургии / [Крылов В. В., Дашьян В. Г., Леменов В. Л. и др.], 2014. - 271 с.
13. Позвоночник. Хирургическая анатомия и оперативная техника: перевод с английского второго издания / Д. Х. Ким, А. Р. Ваккаро, К. А. Дикман [и др.]; пер. с англ., под ред. Ю. А. Щербука, 2016. - 829 с.

Базы данных, информационно-справочные и поисковые системы

1. Электронно-библиотечная система «Консультант врача» www.rosmedlib.ru
2. Электронно-библиотечная система «Университетская библиотека онлайн» <http://biblioclub.ru/>
3. Федеральная электронная медицинская библиотека <http://www.femb.ru/>
4. Научная электронная библиотека eLIBRARY.RU <https://www.elibrary.ru/>
Ассоциация нейрохирургов России <http://ruans.org/Organizations>