

**федеральное государственное бюджетное учреждение
«Национальный медицинский исследовательский центр
имени академика Е.Н. Мешалкина»
Министерства здравоохранения Российской Федерации
(ФГБУ «НМИЦ им. ак. Е.Н. Мешалкина» Минздрава России)**

УТВЕРЖДАЮ
Заместитель генерального директора
по организационно-методической работе
Д.А. Астапов
«29» _____ 2022 г.



МЕТОДИЧЕСКИЕ УКАЗАНИЯ ПО ОСВОЕНИЮ ДИСЦИПЛИНЫ

Б1.Б.1 РЕНТГЕНЭНДОВАСКУЛЯРНЫЕ ДИАГНОСТИКА И ЛЕЧЕНИЕ

по программе ординатуры

Специальность:	31.08.62 Рентгенэндоваскулярные диагностика и лечение
Квалификация:	Врач по рентгенэндоваскулярным диагностике и лечению
Форма обучения	Очная

Методические указания по освоению дисциплины являются частью основной образовательной программы высшего образования – программы ординатуры по специальности 31.08.62 Рентгенэндоваскулярные диагностика и лечение.

Методические указания по освоению дисциплины предназначены для реализации обязательных требований ФГОС ВО и могут быть использованы в учебном процессе по специальности 31.08.62 Рентгенэндоваскулярные диагностика и лечение.

Методические указания разработал(и):

Фамилия И.О.	Должность	Ученая степень, ученое звание
Найденов Р.А.	Заведующий отделением рентгенхирургических методов диагностики и лечения - врач по рентгенэндоваскулярным диагностике и лечению, старший преподаватель отдела высшего и дополнительного профессионального образования центра высшего и дополнительного профессионального образования	Кандидат медицинских наук

Рецензент(ы):

Фамилия И.О.	Должность	Ученая степень, ученое звание	Организация, кафедра
Крестьянинов О.В.	доцент	д.м.н.	ФГБОУ ВО НГМУ, кафедра лучевой диагностики

Методические указания рассмотрены и одобрены на заседании цикловой методической комиссии ФГБУ «НМИЦ им. ак. Е.Н. Мешалкина» Минздрава России.
Протокол № 1 от 29 августа 2022г.

Оглавление

1. Цель и задачи дисциплины	4
2. Содержание основных видов занятий и особенности их проведения при изучении дисциплины.....	5
3. Задания для подготовки к занятиям	6
4. Критерии оценок деятельности обучающихся при освоении учебного материала	84
5. Учебно-методическое и библиотечное обеспечение дисциплины	87

1. Цель и задачи дисциплины

Целью освоения дисциплины является формирование у выпускников универсальных и профессиональных компетенций для оказания высококвалифицированной медицинской помощи в соответствии с установленными требованиями и стандартами в сфере здравоохранения.

Задачи освоения дисциплины:

1. Сформировать обширный и глубокий объем базовых, фундаментальных медицинских знаний, формирующих профессиональные компетенции врача, способного успешно решать свои профессиональные задачи.

2. Сформировать и совершенствовать профессиональную подготовку врача-специалиста, обладающего клиническим мышлением, хорошо ориентирующегося в сложной патологии, имеющего углубленные знания смежных дисциплин.

3. Сформировать умения в освоении новейших технологий и методик в сфере своих профессиональных интересов.

4. Подготовить специалиста к самостоятельной профессиональной лечебно-диагностической деятельности, умеющего провести дифференциально-диагностический поиск, оказать в полном объеме медицинскую помощь, в том числе при ургентных состояниях, провести профилактические и реабилитационные мероприятия по сохранению жизни и здоровья во все возрастные периоды жизни пациентов, способного успешно решать свои профессиональные задачи.

5. Подготовить врача-специалиста, владеющего навыками и врачебными манипуляциями по профильной специальности и общеврачебными манипуляциями по оказанию скорой и неотложной помощи.

6. Сформировать и совершенствовать систему общих и специальных знаний, умений, позволяющих врачу свободно ориентироваться в вопросах организации и экономики здравоохранения, страховой медицины, медицинской психологии.

2. Содержание основных видов занятий и особенности их проведения при изучении дисциплины

Организация учебной деятельности обучающихся по дисциплине осуществляется в следующих формах:

Аудиторная (контактная с преподавателем) работа включает в себя:

- лекционные занятия под руководством преподавателя, включающие освоение теоретического материала по дисциплине;
- групповые семинарские занятия под руководством преподавателя, включающие аудиторную самостоятельную работу по заданию (под контролем) преподавателя;
- групповые практические занятия под руководством преподавателя, включающие аудиторную самостоятельную работу по заданию (под контролем) преподавателя;

Внеаудиторная (самостоятельная) работа обучающихся:

- заключается в работе с методическими указаниями по освоения дисциплины, конспектом лекций, с основной и дополнительной литературой, информационно-правовыми справочными системами, электронными образовательными ресурсами;
- сопровождается индивидуальными (групповыми) консультациями, собеседованием, приемом отработок пропущенных занятий.

При проведении занятий лекционного типа дается основной систематизированный материал. Отдельные темы дисциплины не разбираются на лекциях и рекомендуются для самостоятельного изучения по рекомендуемой учебной литературе и учебным пособиям. Содержание тем, отведенных на самостоятельное изучение, контролируются при проведении текущего и промежуточного контроля.

Работа с обучающимися на семинарском занятии представляет собой:

- текущий контроль и закрепление знаний, полученных на лекциях и в процессе самостоятельной работы в виде опроса-семинара, выступления по теме.

Работа с обучающимися на практическом занятии представляет собой:

- выполнение ситуационных заданий, в т.ч. на симуляционном оборудовании.

Самостоятельная работа представляет собой:

- анализ информации из различных источников,
- подготовку к ответам на вопросы для проверки и закрепления знаний,
- подготовку к выполнению ситуационных заданий,
- подготовку тезисов выступлений, презентаций к докладам.

Распределение часов контактной работы по видам учебной деятельности и самостоятельной работы по темам дисциплины и видам занятий приведено в разделе «Содержание дисциплины» рабочей программы дисциплины.

Изучение дисциплины завершается зачетом в 1, 2, 3, 4 семестрах и экзаменом в 1, 2, 3, 4 семестрах.

3. Задания для подготовки к занятиям

3.1. Задания для подготовки к семинарским занятиям

1 семестр

Семинарское занятие № 1

Раздел 1

Тема 1.1. Исторические аспекты и перспективы оказания кардиохирургической помощи больным с сердечно-сосудистыми заболеваниями.

Контрольные вопросы:

1. История развития рентгеноэндоваскулярных методов диагностики и лечения.
2. Теоретические основы социальной гигиены и организация здравоохранения на современном этапе
3. История развития сердечно-сосудистой хирургии.
4. Роль отечественных ученых в становлении и развитии сердечно-сосудистой хирургии.

Семинарское занятие № 2

Тема 1.2.

Темы докладов:

1. Основные направления оказания медицинской помощи больным с сердечно-сосудистыми заболеваниями.
2. Критерии эффективности медицинской помощи больным с сердечно-сосудистыми заболеваниями.

Семинарское занятие № 3

Тема 1.3. Хирургическая и топографическая анатомия сердца. Основные доступы к сердцу. Серединная стернотомия: техника выполнения доступа к сердцу.

Контрольные вопросы:

1. Хирургическая анатомия сердца: топография сердца, перикард, оболочки сердца, мышечные слои сердца, правое предсердие, левое предсердие, топография межпредсердной перегородки, правый желудочек, топография межжелудочковой перегородки.
2. Доступы к сердцу. Серединная стернотомия: техника выполнения доступа к сердцу.

Семинарское занятие № 4

Тема 1.4. Доступы к магистральным сосудам. Доступы к аорте на разных уровнях, доступы к артериям верхних и нижних конечностей. Основные виды открытых кардиохирургических вмешательств при артериальной патологии

Темы докладов:

1. Доступы к венозным сосудам. Хирургическая анатомия верхней полой вены и ее ветвей. Хирургическая анатомия нижней полой вены и ее ветвей. Анатомическое строение венозной системы нижних конечностей.
2. Анатомия сердца и магистральных сосудов. Нормальная физиология и топографическая анатомия Сердца и окружающих структур.
3. Доступы к магистральным сосудам. Доступы к аорте на разных уровнях, доступы к БЦА, артериям верхних и нижних конечностей.

Семинарское занятие №5

Тема 1.5. Рентгенанатомия камер сердца. Основные виды открытых кардиохирургических вмешательств при клапанной патологии

Контрольные вопросы:

1. Оперативная хирургия пороков сердца по закрытым методикам.
2. Оперативная хирургия пороков сердца в условиях искусственного кровообращения.
3. Клапаны сердца (трехстворчатый, митральный, аортальный, легочный), топография клапанов.

Семинарское занятие №6

Раздел № 2

Тема 2.1. Невинвазивные нагрузочные тесты в кардиологии:электрокардиограмма.

Темы докладов:

1. История развития электрокардиографии
2. Основные принципы электрокардиографии
3. Преимущества и недостатки электрокардиографии

Семинарское занятие №7

Тема 2.2. Невинвазивные нагрузочные тесты в кардиологии: эхокардиограмма.

Контрольные вопросы:

1. Эхокардиография в диагностике заболеваний сердца. Принцип работы. Области применения.
2. Основные нормальные эхокардиографические показатели.
3. Допплерография. Принцип работы.

Семинарское занятие №8

Тема 2.3. Интерпретация результатов функциональных тестов в кардиологии.

Темы докладов:

1. Определение показаний к реваскуляризации на основании результатов функциональных тестов
2. Чувствительность и специфичность функциональных тестов

Семинарское занятие №9

Тема 2.4. Радиоизотопные методы исследования сердечно-сосудистой системы.

Контрольные вопросы:

1. Радиофармпрепараты для исследования сердечно-сосудистой системы
2. Виды радионуклидных исследований, применяемых в кардиологии
3. Показания к использованию радионуклидных исследований у пациентов с сердечно-сосудистой патологией

Семинарское занятие №10

Раздел 3

Тема 3.1. Организация рентгенэндоваскулярной помощи пациентам с сердечно-сосудистыми заболеваниями.

Темы докладов:

1. Принцип работы сосудистого центра
2. Основы организации рентгенэндоваскулярной помощи пациентам с ишемическим инсультом

3. Основы организации рентгенэндоваскулярной помощи пациентам с острым коронарным синдромом

Семинарское занятие №11

Тема 3.2. Радиационная безопасность в рентгенооперационной. Лучевая нагрузка.

Контрольные вопросы:

1. Виды радиационной защиты в рентген-операционной
2. Правила радиационной безопасности
3. Основные единицы измерения лучевой нагрузки
4. Лучевая болезнь, виды, лечение

Семинарское занятие №12

Тема 3.3. Нормальные показатели внутрисердечной гемодинамики. Методики проведения тензиометрии малого круга кровообращения. Интерпретация результатов.

Темы докладов:

1. Показания и противопоказания к выполнению тензиометрии малого круга кровообращения
2. Изменение показателей внутрисердечной гемодинамики при заболеваниях сердечно-сосудистой системы
Основные гемодинамические индексы при оценке малого круга кровообращения

Семинарское занятие №13

Тема 3.4. Рентгенанатомия сердца и сосудов в норме и при патологии.

Контрольные вопросы:

1. Хирургическая анатомия сосудов сердца
2. Хирургическая анатомия грудной и брюшной аорты и их ветвей
3. Хирургическая анатомия артерий верхних конечностей.
4. Хирургическая анатомия артерий нижних конечностей

Семинарское занятие №14

Тема 3.5. Ангиографические проекции при коронарографии.

Темы докладов:

1. Выбор оптимальной проекции для чрескожных коронарных вмешательств
2. Принципы получения ангиографического изображения.

Семинарское занятие №15

Тема 3.6. Ангиографическая картина коронарных артерий в норме и при различных патологиях. Варианты нормальной рентгено-анатомии коронарных артерий.

Контрольные вопросы:

1. Основные сегменты коронарных артерий в зависимости от типа кровоснабжения сердца
2. Основные аномалии коронарных артерий
3. Основные ангиографические проекции

Семинарское занятие №16

Тема 3.7. Рентгенэндоваскулярный инструментарий: обзор основных устройств и их модификации и назначения

Темы докладов:

1. Основные коронарные проводники для реканализации хронических окклюзий
2. Стратегия выбора проводникового катетера
3. Устройства гемодинамической поддержки
4. Современные стенты с лекарственным покрытием

Семинарское занятие №17

Тема 3.8. Принципы подготовки к выполнению рентгенэндоваскулярных вмешательств.

Контрольные вопросы:

1. Инструментарий для проведения рентгенэндоваскулярных исследований
2. Анестезиологическое обеспечение проведения ангиокардиографических исследований в разных возрастных группах.
3. Профилактика аллергических реакций
4. Профилактика контраст-индуцированной нефропатии

Семинарское занятие №18

Тема 3.9. Сосудистый доступ при рентгенэндоваскулярных вмешательствах

Темы докладов:

1. Выбор сосудистого доступа для чрескожных коронарных вмешательств
2. Осложнения сосудистого доступа и способы их профилактики
3. Ушивающие устройства для сосудистого доступа

Семинарское занятие №19

Тема 3.10. Устройства для гемостаза, различия и принципы применения.

Контрольные вопросы:

1. Современные ушивающие устройства. Преимущества и недостатки
2. Применение ушивающих устройств при пункции бедренной артерии.
3. Основные осложнения сосудистого доступа
4. Виды сосудистых доступов в эндоваскулярной хирургии

Семинарское занятие №20

Тема 3.11. Рентгенконтрастные вещества. Основные типы. Клиническая Фармакология

Темы докладов:

1. Виды рентгенконтрастных препаратов. Преимущества и недостатки
2. Контрастиндуцированная нефропатия. Методы профилактики
3. Аллергические реакции на рентгенконтрастные препараты.

Семинарское занятие № 21

Тема: Зачётное занятие в 1 семестре

Тестовые задания:

Первую в мире операцию коронарной ангиопластики выполнил

№ 1. J. Simpson

№ 2. G. Lee

№ 3. A. Gruntzig

№ 4. K. Kensey

Кто первым в эксперименте на себе доказал безопасность введения катетера в живое сердце человека

№1 D.Richards

№2 S. Seldinger

№3 W. Forssman

№4 M. Judkins

Круг Вьессена образуют

№ 1. диагональная ветвь и ветвь тупого края

№ 2. ветвь тупого края и правая коронарная артерия

№ 3. ветвь острого края и диагональная артерия

№ 4. септальная ветвь и правая коронарная артерия

Левая венечная артерия обеспечивает кровоснабжение всех перечисленных отделов сердца, кроме

№ 1. передних 2/3 межжелудочковой перегородки

№ 2. части передней стенки правого желудочка

№ 3. межпредсердной перегородки

№ 4. левого предсердия, передней и большей части задней стенки левого желудочка

Бифуркация брюшной аорты происходит на уровне

№ 1. V поясничного позвонка

№ 2. крестцово-подвздошного сочленения

№ 3. большого седалищного отверстия

№ 4. IV поясничного позвонка

Ветвью правой коронарной артерии не является

№ 1. конусная артерия

№ 2. ветвь правого желудочка

№ 3. ветвь острого края

№ 4. ветвь тупого края

№ 5. ветвь синусового узла

Кто впервые выполнил процедуру периферической ангиопластики

№1 S. Seldinger

№2 A. Gruentzig

№3 W. Forssman

№4 Ch. Dotter

Взаиморасположение элементов сосудисто-нервного пучка в проекции бедренного треугольника

№1 нерв, артерия, вена

№2 артерия, нерв, вена

№3 вена, артерия, нерв

№4 нерв, вена, артерия

Триада Вирхова выберите правильные ответы

№1. Травма внутренней стенки сосуда

№2. Снижение скорости кровотока

№3. Гиперкоагуляция

№4. Повышение скорости кровотока

№5. Гипокоагуляция

Основные слои сосудистой стенки

№1 интима, медиа, адвентиция

№2 передний эпителий интимы, передняя пограничная пластинка, собственное вещество интимы, задняя пограничная пластинка, эпителий адвентиции

№3 поверхностный, сосочковый, сетчатый

№4 подсерозный слой, мышечная оболочка, слизистая оболочка

Артерия Кугеля – это:

№ 1. Аномалия отхождения передней нисходящей артерии от легочной артерии;

№ 2. Коронарная артериовенозная фистула;

№ 3. Конусная ветвь;

№ 4. Коллатераль от проксимальной трети к дистальной трети правой коронарной артерии анастомозирующая с ветвью атриовентрикулярного узла.

Большая часть межжелудочковой перегородки получает кровоснабжение

№ 1. от правой коронарной артерии

№ 2. от передней межжелудочковой ветви

№ 3. от ветви тупого края

№ 4. от ветви острого края

№ 5. от огибающей артерии

Рентгенография при исследовании сердца и крупных сосудов выявляет

№ 1. функциональные изменения полостей сердца

№ 2. морфологические изменения полостей сердца и сосудов

№ 3. функциональные изменения крупных сосудов

№ 4. все перечисленное

Путь оттока правого желудочка исследуется

№ 1. в правом переднем косом положении больного

№ 2. в левом переднем косом положении больного

№ 3. в прямом положении больного

У больных ишемической болезнью сердца эхокардиография не может диагностировать

№ 1. стеноз в проксимальной трети передней межжелудочковой ветви коронарной артерии

№ 2. нарушение сократительной способности

№ 3. внутрижелудочковый тромбоз

№ 4. наличие аневризмы левого желудочка

№ 5. дефект межжелудочковой перегородки

Путь притока правого желудочка исследуется

№ 1. в правом переднем косом положении больного

№ 2. в левом переднем косом положении больного

№ 3. в переднем прямом положении больного

Какой из предложенных контрастных веществ предпочтительнее использовать при ангиографии и первичной ЧТКА у пациентов с ОКС с подъемом сегмента ST и хронической почечной недостаточностью (без гемодиализа):

№ 1. Йоксаглат (Гексабрикс);

№ 2. Йогексол (Омнипак);

- № 3. Йодиксанол (Визипак);
- № 4. Любой неионный гиперосмолярный контраст;
- № 5. Любой ионный гиперосмолярный контраст.

Контраст-индуцированная нефропатия характеризуется увеличением сывороточного креатинина от исходного более чем на ...

#Варианты к вопросу 188

- № 1. 15%
- № 2. 25%
- № 3. 50%
- № 4. 65%

#Вопрос 189

Контраст-индуцированная нефропатия развивается обычно в течении часов после введения РКВ

#Варианты к вопросу 189

- № 1. 2-3
- № 2. 12-24
- № 3. 24-48
- № 4. 6-9

Семинарское занятие №22

Раздел 4

Тема 4.1. Приобретенные пороки сердца. Этиология. Клинико-анатомические формы и патогенез нарушений гемодинамики.

Контрольные вопросы:

1. Митральный стеноз. Этиология, патогенез, клиника, диагностика. Хирургическое и эндоваскулярное лечение.
2. Специфические осложнения после эндоваскулярного лечения клапанной патологии. Профилактика и коррекция осложнений.
3. Кардиомиопатии. Этиология, патогенез классификация. ГКМП, классификация, клиника, диагностика, методы хирургического и эндоваскулярного лечения.
4. Клиническая картина приобретенных пороков сердца. Рекомендации по лечению приобретённой клапанной патологии сердца.
5. Приобретенные пороки сердца: сочетанные поражения клапанов. Особенности клинических проявлений. Диагностика. Тактика лечения.

Семинарское занятие №23

Тема 4.2. Инвазивные и неинвазивные методы диагностики приобретенных пороков сердца

Темы докладов:

1. Роль неинвазивных методов диагностики в определении тактики лечения пациентов с приобретенными пороками сердца
2. Роль чрезпищеводной эхокардиографии при эндоваскулярном клипировании митрального клапана

Семинарское занятие №24

Тема 4.3. Инфекционный эндокардит. Клиника, диагностика, лечение.

Контрольные вопросы:

1. Приобретенные пороки сердца: инфекционный эндокардит трикуспидального клапана. Клиника, диагностика, лечение.
2. Современные рекомендации по лечению инфекционного эндокардита
3. Виды хирургических вмешательств при инфекционном эндокардите

Семинарское занятие №25

Тема 4.4. Митральный стеноз: этиология, диагностика и современные методы коррекции порока.

Темы докладов:

1. Виды хирургических вмешательств при стенозе митрального клапана
2. Современные рекомендации по отбору и лечению пациентов со стенозом митрального клапана
3. Изменение гемодинамики при стенозе митрального клапана

Семинарское занятие №26

Тема 4.5. Митральная недостаточность: этиология, диагностика и современные методы коррекции порока.

Контрольные вопросы:

1. Приобретенные пороки сердца: недостаточность митрального клапана. Этиология, патогенез, клиника, диагностика, показания к операции. Лечение.
2. Эндоваскулярные методы лечения митральной недостаточности
3. Современные рекомендации по лечению митральной недостаточности
4. Гемодинамика при митральной недостаточности

Семинарское занятие №27

Тема 4.6. Аортальный стеноз и недостаточность: этиология, диагностика и современные методы коррекции порока.

Темы докладов:

1. Баллонная вальвулопластика. Показания и противопоказания к применению
2. Особенности протезирования аортального клапана у пациентов с бicuspidальным аортальным клапаном
3. Дезагрегантная терапия после эндоваскулярного протезирования аортального клапана

Семинарское занятие №28

Тема 4.7. Транскатетерные методы коррекции аортального клапана: доказательная база. Современные клапаны для эндоваскулярной имплантации.

Контрольные вопросы:

1. Приобретенные пороки сердца: стеноз аортального клапана. Этиология, патогенез, клиника, диагностика, показания к операции. Хирургическое и эндоваскулярное лечение.
2. Выбор метода коррекции аортального клапана. Современные рекомендации
3. Виды аортальных протезов. Показания к их использованию
4. Временная стимуляция во время имплантации аортального клапана

Семинарское занятие №29

Тема 4.8. Кардиомиопатии. Этиология, патогенез. Эндоваскулярные и хирургические методы лечения гипертрофической кардиомиопатии.

Темы докладов:

1. Спиртовая абляция как метод лечения гипертрофической кардиомиопатии

2. Дилатационная кардиомиопатия. Этиология, патогенез, лечение
Гипертрофическая кардиомиопатия. Современные возможности лечения

Семинарское занятие №30

Раздел 5

Тема 5.1. Хроническая ишемическая болезнь сердца. Клиника, классификация, методы диагностики. Лекарственная терапия.

Контрольные вопросы:

1. Оптимальная медикаментозная терапия у пациентов с хронической ишемической болезнью сердца
2. Роль МСКТ в диагностике хронической ишемической болезни сердца
3. Показная к коронарографии
4. Методики определения жизнеспособного миокарда. Интерпретация результатов.

Семинарское занятие №31

Тема 5.2. Реваскуляризация миокарда при ИБС: показания и основные методики.

Темы докладов:

1. Выбор метода реваскуляризации у пациентов с ИБС.
2. Реваскуляризация у пациентов со сниженной фракцией выброса
3. Отдаленные результаты после реваскуляризации миокарда
4. Оптимизация результатов чрескожных вмешательств

Семинарское занятие №32

Тема 5.3. Дополнительные методы диагностики в эндоваскулярной хирургии FFR/iFR. Возможности, особенности, показания.

Контрольные вопросы:

1. Механизм измерения фракционного резерва кровотока
2. Техника проведения измерения фракционного резерва кровотока
3. Современные негепиремические индексы коронарной гемодинамики
4. Корреляция инвазивных и неинвазивных методов оценки значимости стенозов

Семинарское занятие №33

Тема 5.4. Дополнительные методы визуализации в эндоваскулярной хирургии. IVUS и OCT. Возможности, особенности, показания.

Темы докладов:

1. Роль оптической когерентной томографии в выявлении нестабильных бляшек
2. Роль оптической когерентной томографии в оптимизации имплантации стента
3. Возможности внутрисосудистого ультразвука при реканализации ХОКА
4. Показания к применению методов внутрисосудистой визуализации

Семинарское занятие №34

Тема 5.5. Острый коронарный синдром. Клиника, диагностика, лечение. Международные рекомендации. Медикаментозное и рентгенэндоваскулярное лечение.

Контрольные вопросы:

1. Оптимальные временные сроки для реваскуляризации миокарда у пациентов с острым коронарным синдромом
2. Варианты медикаментозной терапии у пациентов с острым коронарным синдромом

3. Особенности эндоваскулярных вмешательств у пациентов с острым коронарным синдромом
4. Тромбаспирация показания и противопоказания к ее применению

Семинарское занятие №35

Тема 5.6. ЧКВ при хронической ИБС, методика проведения вмешательства. Послеоперационное наблюдение пациентов.

Темы докладов:

1. Технические аспекты чрескожных вмешательств у пациентов с хронической ИБС
2. Оценка эффективности коронарного вмешательства
3. Виды коронарных проводников для чрескожных коронарных вмешательств
4. Выбор стента для чрескожных коронарных вмешательств

Семинарское занятие №36

Тема 5.7. Стволовые поражения коронарных артерий. Выбор тактики лечения. Особенности эндоваскулярного лечения.

Контрольные вопросы:

1. Анатомические особенности ствола левой коронарной артерии
2. Методики стентирования ствола левой коронарной артерии
3. Выбор метода реваскуляризации у пациентов со стенозами ствола левой коронарной артерии
4. Методики визуализации при стентировании ствола левой коронарной артерии

Семинарское занятие №37

Тема 5.8. Бифуркационные поражения коронарных артерий. Выбор методики стентирования.

Темы докладов:

1. Классификации бифуркационных поражений
2. Варианты оптимизации бифуркационного стентирования
3. Выбор техники бифуркационного стентирования
4. Особенности бифуркационного стентирования ствола левой коронарной артерии
5. Медикаментозная терапия после бифуркационного стентирования

Семинарское занятие №38

Тема 5.9. Хронические окклюзии коронарных артерий. Методы реканализаций.

Контрольные вопросы:

1. Определение показаний для эндоваскулярной реканализации коронарных артерий.
2. Выбор методики реканализации хронических окклюзий коронарных артерий
3. Особенности субинтимальной реканализации
4. Факторы влияющие на технический успех реканализации
5. Определение показаний к реканализации окклюзии

Семинарское занятие №39

Тема 5.10. Рентгенэндоваскулярные вмешательства при кальцинированных поражениях.

Темы докладов:

1. Виды коронарного кальциноза
2. Прогностическое влияние коронарного кальциноза

3. Ротационная атерэктомия как золотой стандарт в лечении пациентов с кальцинированными поражениями
4. Методики лечения кальцинированных стенотических поражений

Семинарское занятие №40

Тема 5.11. Кардиогенный шок. Методы рентгеноэндоваскулярных вмешательств при остром коронарном синдроме с подъемом сегмента ST.

Контрольные вопросы:

1. Алгоритм лечения при кардиогенном шоке
2. Полнота реваскуляризации у пациентов с кардиогенным шоком
3. Гемодинамическая поддержка у пациентов с кардиогенным шоком
4. Выбор сосудистого доступа у пациентов с кардиогенным шоком

Семинарское занятие №41

Тема 5.12. Основные осложнения при выполнении чрескожных коронарных вмешательств

Темы докладов:

1. Профилактика осложнений при выполнении чрескожных коронарных вмешательств
2. Перфорации коронарных артерий. Тактика лечения.
3. Осложнения сосудистого доступа. Тактика лечения.
4. Ишемические осложнения при выполнении чрескожных коронарных вмешательств

Семинарское занятие №42

Тема: Зачётное занятие в 2 семестре

Тестовые задания:

1. Диссекция типа В

№1 представляет собой небольшую нечеткость в просвете коронарной артерии при протекании по ней контрастного вещества, задержки последнего в сосудистой стенке не наблюдается.

№2 характеризуется формированием ангиографической картины двойного просвета внутри артерии, замедления протекания контраста также нет.

№3 свойственна задержка контрастного вещества в стенке коронарной артерии при нормальном качестве антеградного кровотока.

№4 представляет собой окклюзию с признаками расщепления стенки сосуда и тромбом.

2. Диссекция типа F

№1 представляет собой небольшую нечеткость в просвете коронарной артерии при протекании по ней контрастного вещества, задержки последнего в сосудистой стенке не наблюдается.

№2 характеризуется формированием ангиографической картины двойного просвета внутри артерии, замедления протекания контраста также нет.

№3 свойственна задержка контрастного вещества в стенке коронарной артерии при нормальном качестве антеградного кровотока.

№4 представляет собой окклюзию с признаками расщепления стенки сосуда и тромбом.

3. Факторы риска контраст-индуцированной нефропатии после ЧТКА включают все кроме:

№ 1. Общий объем использованного контрастного вещества;

№ 2. Повторные процедуры в течение 1 недели;

№ 3. Сахарный диабет;

№ 4. Повышенный уровень креатинина перед процедурой;

№ 5. Количество коронарных артерий со стенозом более 70%.

4. Кровоток по коронарной артерии ТИМ I характеризуется

- № 1. Замедленным прохождением контраста по артерии
- № 2. Не контрастируется дистальный участок артерии
- № 3. Отсутствием прохождения контраста по артерии
- № 4. Хорошим заполнением всей артерии контрастом

5. Диссекция типа D

- №1 представляет собой небольшую нечеткость в просвете коронарной артерии при протекании по ней контрастного вещества, задержки последнего в сосудистой стенке не наблюдается.
- №2 свойственно формирование облакообразных дефектов наполнения.
- №3 свойственна задержка контрастного вещества в стенке коронарной артерии при нормальном качестве антеградного кровотока.
- №4 диагностируется по спиральным дефектам заполнения сосуда контрастным веществом.

6. Широкий корень аорты требует катетер с кривизной

- №1. JL-3,5
- №2. JL-4,0
- №3. JL-4,5
- №4. JL-5,0
- №5. Верно 3,4

7. Для оценки распределения бляшки в сосуде наиболее информативен метод

- № 1. ВСУЗИ
- № 2. ОКТ
- № 3. Ангиография
- № 4. ФРК
- № 5. Не один из перечисленных

8. Показаниями к коронарографии у больных с клапанными пороками являются все перечисленные, кроме

- № 1. типичных стенокардических болей
- № 2. отсутствия болей в сердце
- № 3. рубцовых изменений в миокарде на ЭКГ
- № 4. возраста старше 40 лет

9. К осложнениям селективной коронарографии не относится

- № 1. церебральная эмболия
- № 2. перфорация желудочка
- № 3. образование гематомы
- № 4. отрыв хорды трикуспидального клапана

10. При перфорации артерии во время ее баллонной ангиопластики оптимальным по времени и эффективности гемостазом будет

- № 1. перевязка артерии
- № 2. резекция артерии
- № 3. наложение пристеночной лигатуры
- № 4. имплантация стент-графта
- № 5. сосудистый шов

11. Какая из предложенных переменных является лучшим предиктором улучшения функции левого желудочка после успешной реканализации хронической тотальной окклюзии:

- № 1. Инфаркт миокарда в анамнезе;
- № 2. Исходная дисфункция левого желудочка;
- № 3. Наличие коллатерального кровотока;
- № 4. Длительность окклюзии.

12. К стентам с биорастворимым полимерным покрытием относятся все перечисленные, кроме:

- № 1. Ultimaster;
- № 2. Synergy;
- № 3. BioMime;
- № 4. Promus Element.

13. По классификации TIMI, TIMI-3 соответствует

- №1. Антеградный кровоток отсутствует
- №2. Небольшое проникновение за окклюзию, дистального потока нет
- №3. Дистальная перфузия, нет наполнения всех сосудов
- №4. Адекватная дистальная перфузия менее половины дистальных сосудов
- №5. Адекватная дистальная перфузия более половины дистальных сосудов

14. Стент с лекарственным покрытием Xience V содержит

- № 1. Сиролимус
- № 2. Паклитаксель
- № 3. Зотеролимус
- № 4. Еверолимус

15. Диссекция типа А

- №1 представляет собой небольшую нечеткость в просвете коронарной артерии при протекании по ней контрастного вещества, задержки последнего в сосудистой стенке не наблюдается.
- №2 характеризуется формированием ангиографической картины двойного просвета внутри артерии, замедления протекания контраста также нет.
- №3 свойственна задержка контрастного вещества в стенке коронарной артерии при нормальном качестве антероградного кровотока.
- №4 представляет собой окклюзию с признаками расщепления стенки сосуда и тромбом.

16. Узкий корень аорты требует катетер с кривизной

- №1. JL-3,5
- №2. JL-4,0
- №3. JL-4,5
- №4. JL-5,0

17. При использовании лучевого доступа кривизну катетера модификации JL в сравнении с бедренным доступом следует

- №1. Увеличивать на 1
- №2. Уменьшать на 1
- №3. Уменьшать на 0,5
- №4. Увеличить на 0,5

18. Какие проводниковые катетеры предпочтительны для создания дополнительной поддержки при выполнении вмешательств при «сложных» поражениях левой коронарной артерии

№1. JL

№2. JR

№3. EBU

№4. PB

№5. Верно 3 и 4

18. Выберите «проводник первого выбора»

№1 Miracle

№2 PILOT

№3 BALANCE

№4 Fielder

19. Назовите общепринятую методику пункции артерий

№1. по Вишневному

№2. по Форсману

№3. по Ричардсу

№4. по Сельдингеру

20. то является абсолютным противопоказанием к проведению коронарографии

№1 острый инсульт

№2 острая почечная недостаточность

№3 эндокардит аортального клапана

№4 тяжелая форма анемии

№5 ни один не верен

21. Тест используемый для определения степени выраженности коллатерального кровообращения в ладонной дуге

№1 Брудзинского

№2 Аллена

№3 Сонеса

№4 Петросяна

22. Какая из предложенных проекций позволяет оператору оптимально визуализировать стеноз в проксимальной трети огибающей артерии:

№1. 30° в правой косо́й проекции (RAO);

№2. 30° RAO, 30° краниально;

№3. 60° в левой косо́й проекции (LAO), 30° краниально;

№4. 30° RAO, 30° каудально.

23. кажите оптимальную проекцию для проксимальной трети ПНА

№1. 20° RAO, 0-15° Caudal

№2. 30° RAO, 30° Cranial

№3. 20° LAO

№4. 30° RAO

№5. Все перечисленное верно

24. Пороговое значение ФРК для определения показаний к стентированию

№1. < 0,80

№2. > 0,80

- № 3. < 0,65
- № 4. < 0,90

25. Какой из предложенных контрастных веществ предпочтительнее использовать при ангиографии и первичной ЧТКА у пациентов с ОКС с подъемом сегмента ST и хронической почечной недостаточностью (без гемодиализа):

- № 1. Йоксаглат (Гексабрикс);
- № 2. Йогексол (Омнипак);
- № 3. Йодиксанол (Визипак);
- № 4. Любой неионный гиперосмолярный контраст;
- № 5. Любой ионный гиперосмолярный контраст.

26. К системам проксимальной защиты (при стентировании сонных артерий) относится

- № 1. SPIDER FX
- № 3. ANGIOGARD
- № 4. MOMA
- № 5. FIBERNET

27. Кровоток TIMI II

- №1 Нормальный кровоток. наполнение и вымывание контраста из пораженной артерии не отличается от такового в других артериях.
- №2 Частичный кровоток. контраст полностью наполняет коронарное русло дистальнее стеноза. тем не менее, скорость наполнения стенозированной сосуда ниже, чем в сопоставимых непораженных участках русла
- №3 Просачивание контрастного вещества через стеноз. контраст не может плотно наполнить коронарное русло дистальнее стеноза
- №4 Отсутствие антеградного кровотока

28. Диссекция типа E

- №1 представляет собой небольшую нечеткость в просвете коронарной артерии при протекании по ней контрастного вещества, задержки последнего в сосудистой стенке не наблюдается.
- №2 свойственно формирование облакообразных дефектов наполнения.
- №3 свойственна задержка контрастного вещества в стенке коронарной артерии при нормальном качестве антеградного кровотока.
- №4 свойственно формирование облакообразных дефектов наполнения.
- №5 диагностируется по спиральным дефектам заполнения сосуда контрастным веществом.

29. Классической проекцией для доступа к устью ПКА является

- №1. LAO-30-40
- №2. CAU-40
- №3. RAO- 50
- №4. CRA-15

30. Диссекция типа C

- №1 представляет собой небольшую нечеткость в просвете коронарной артерии при протекании по ней контрастного вещества, задержки последнего в сосудистой стенке не наблюдается.
- №2 свойственно формирование облакообразных дефектов наполнения.
- №3 свойственна задержка контрастного вещества в стенке коронарной артерии при нормальном качестве антеградного кровотока.
- №4 диагностируется по спиральным дефектам заполнения сосуда контрастным веществом.

31. Выберите «проводник первого выбора»

№1 Miracle

№2 WHISPER

№3 BALANCE

№4 Fielder

32. Признаки застоя в малом круге кровообращения при аортальном стенозе появляются

№ 1. при нарушениях ритма

№ 2. при артериальной гипертензии

№ 3. при высоком левожелудочковом систолическом давлении

№ 4. при гипертрофии левого желудочка

№ 5. при повышении конечно-диастолического давления в левом желудочке выше 10 мм рт. ст.

33. Стенокардия при отсутствии поражения коронарных артерий чаще всего встречается

№ 1. при митральном стенозе

№ 2. при митральной недостаточности

№ 3. при стенозе легочной артерии

№ 4. при стенозе устья аорты

№ 5. при аортальной недостаточности

34. Для патологии при инфаркте миокарда характерно все перечисленное, за исключением

№ 1. выявления инфарктного тромбоза в течение первых 6 часов при коронарографии приблизительно у 80% больных с острым инфарктом миокарда

№ 2. спазм коронарной артерии может вести к развитию острого тромбоза, ведущего к возникновению инфаркта миокарда

№ 3. развития тромбоза на месте атеросклеротической бляшки в коронарной артерии и возникновения острой окклюзии в качестве основной причины острого инфаркта миокарда

№ 4. причиной острого тромбоза коронарной артерии не является разрыв атеросклеротической бляшки

35. Гепарин относится к группе

№ 1. антикоагулянт прямого действия

№ 2. антикоагулянт непрямого действия

№ 3. тромболитик

№ 4. антагонист IIb/III a рецепторов

36. Все из перечисленных эндотелиальных производных вазодилататоры кроме:

№ 1. Оксид азота (NO);

№ 2. Тромбоксан;

№ 3. Простациклин;

№ 4. Простагландин I₂.

37. Укажите механизм действия ангиокса (бивалирудин)

№ 1. антагонист IIb/III a рецепторов

№ 2. активатор тромбина

№ 3. ингибитор тромбина

№ 4. ингибитор ЦОГ 2

38. Какой из ангиокоагулянтов используемых при ЧТКА имеет наименьший период полураспада:

- № 1. Нефракционированный гепарин;
- № 2. Низкомолекулярный гепарин;
- № 3. Бивалирудин;
- № 4. Интегрилин.

39. Согласно рекомендациям Европейского общества кардиологов 2014 г., показанием для реваскуляризации у пациентов со стабильной стенокардией или безболевой ишемией является:

- № 1. Стеноз ствола >50%;
- № 2. Большая площадь ишемии (>10% ЛЖ);
- № 3. Одна работающая артерия со стенозом > 50%;
- № 4. Все перечисленное.

40. На какой срок назначается «двойная» дезагрегантная терапия (клопидогрель+аспирин) после имплантации стентов с лекарственным покрытием

- №1. Не назначается
- №2. На 3 мес.
- №3. На 6 мес.
- №4. На 12 мес.

41. Укажите механизм действия плавикса (клопидогрель)

- № 1. Антагонист P_{2b}/P_{2u} а рецепторов
- № 2. Блокатор АДФ рецепторов
- № 3. Ингибитор тромбина
- № 4. Ингибитор ЦОГ 2

42. Процент закрытия аутовенозных аортокоронарных шунтов в течение 10-летнего периода составляет

- № 1. 10%
- № 2. 30%
- № 3. 50%
- № 4. 70%
- № 5. 90%

43. Постинфарктный дефект МЖП

- № 1. Встречается в менее 1% случаев ИМ в случае своевременной реперфузии
- № 2. Наиболее высокий риск возникновения ДМЖП в течении 3-8 дней после ИМ
- № 3. Без закрытия ДМЖП уровень смертности достигает 90%
- № 4. Все верно

44. Ответ сосуда на повреждение баллонным катетером

- № 1. Эластический компонент возврата
- № 2. Миграция гладкомышечных клеток и их миграция
- № 3. Ремоделирование сосудистой стенки
- № 4. Синтез внеклеточного коллагена
- № 5. Все верно

45. Закон анатомо-геометрической дихотомии сосудистого дерева Финета

- № 1. $D_{осн.в-вь} = 0.67 * (D_{бок.в-вь-1} + D_{бок.в-вь-2} + \dots)$
- № 2. $D_{осн.в-вь3} = D_{бок.в-вь-1}^3 + D_{бок.в-вь-2}^3 + \dots$
- № 4. $D_{осн.в-вь} = 0.97 * (D_{бок.в-вь-1} + D_{бок.в-вь-2} + \dots)$

№ 5. Досн.в-вь= Дбок.в-вь-1 + Дбок.в-вь-2 +...

46. По данным ВСУЗИ картина при бифуркационных поражениях не поражена в ... случаях

- № 1. 50%
- № 2. 100%
- № 3. 75%
- № 4. 25%

47. Для оценки прилегания стента наиболее информативен метод

- № 1. ВСУЗИ
- № 2. ОКТ
- № 3. Ангиография
- № 4. ФРК
- № 5. Не один из перечисленных

48. Для оценки гемодинамической значимости поражения наиболее информативен метод

- № 1. ВСУЗИ
- № 2. ОКТ
- № 3. Ангиография
- № 4. ФРК
- № 5. Не один из перечисленных

49. Общеизвестная классификация бифуркационных поражений описана

- № 1. Sanborn
- № 2. Duke
- № 3. Medina
- № 4. Mohaved

50. К методам подготовки бляшки к стентированию относится

- № 1. Направленная атероктомия
- № 2. Ротоблятор
- № 3. Режущий баллон
- № 4. Эксимерный лазер
- № 5. Все верно

51. В каких случаях необходимо выполнить преддилатацию боковой ветви

- № 1. Если есть каиноз боковой ветви
- № 2. При протяженном поражении боковой ветви
- № 3. Угол отхождения боковой ветви $<70^\circ$
- № 4. Все верно

52. Выберите варианты истинного поражения бифуркации по классификации Medina

- № 1. 1.0.0
- № 2. 1.1.0
- № 3. 0.1.1
- № 4. 1.1.1
- № 5. Все верно

53. Защита боковой ветви при бифуркационном стентировании показана

- № 1. Значимая боковая ветвь с устьевым поражением
- № 2. Значимая боковая ветвь с углом отхождения $>90^\circ$ или $<40^\circ$
- № 3. При работе на стволе ЛКА

№ 4. Все верно

54. Для предотвращения перекрута проводников при бифуркационном стентировании помогает

№ 1. Проведение проводника сначала в наиболее сложную ветвь

№ 2. Проведение проводника в боковую ветвь с минимальным кручением

№ 3. Избегать перекрута проводников на столе

№ 4. Использовать комплекс «баллон-проводник» для профилактики перекрута

№ 5. Все верно

55. Выберите техники бифуркационного стентирования двумя стентами

№ 1. TAP

№ 2. Crush

№ 3. Culotte

№ 4. Kissing

№ 5. Все верно

Семинарское занятие №43

Раздел 6

Тема 6.1. Хроническая ишемия нижних конечностей. Причины клиника, стадии ишемии нижних конечностей. Преимущественная локализация стенозов и окклюзий Атеросклероз бедренно-подколенного сегмента артерий нижних конечностей. Этиология, клиника, диагностика, эндоваскулярные методы лечения.

Контрольные вопросы:

1. Особенности атеросклеротического поражения бедренно-подколенного сегмента артерий нижних конечностей
2. Выбор метода реваскуляризации при поражениях бедренно-подколенного сегмента артерий нижних конечностей
3. Показания к реваскуляризации у пациентов с хронической ишемией нижних конечностей
4. Виды стенов применяемые при поражениях бедренно-подколенного сегмента артерий нижних конечностей

Семинарское занятие №44

6.2 Синдром Лериша. Причины, симптомы. Оперативное лечение. Атеросклероз подвздошно-бедренного сегмента артерий нижних конечностей. Этиология, клиника, диагностика, эндоваскулярные методы лечения.

Темы докладов:

1. Окклюзия аорты. Возможности эндоваскулярного лечения
2. Осложнения при эндоваскулярных операциях у пациентов с атеросклерозом подвздошно-бедренного сегмента артерий нижних конечностей
3. Особенности стентов для подвздошно-бедренного сегмента артерий нижних конечностей

Семинарское занятие №45

6.3 Атеросклероз артерий голени. Этиология, клиника, диагностика, эндоваскулярные методы лечения. Диабетическая стопа.

Контрольные вопросы:

1. Критическая ишемия нижних конечностей тактика лечения
2. Особенности атеросклеротического поражения артерий голени

3. Выбор метода реваскуляризации при поражениях артерий голени
4. Медикаментозная терапия у пациентов с атеросклеротическим поражением артерий голени

Семинарское занятие №46

Тема 6.4. Аневризмы и расслоение грудного отдела аорты. Этиология, клиника, диагностика, лечение.

Темы докладов:

1. Тактика лечения пациентов с различными вариантами расслоения грудной аорты
2. Выбор тактики лечения при аневризме грудной аорты
3. Особенности послеоперационного наблюдения за пациентами после протезирования грудной аорты

Семинарское занятие №47

Тема 6.5. Аневризмы брюшного отдела аорты. Этиология, клиника, диагностика, лечение. Подходы к лечению. Острый аортальный синдром.

Контрольные вопросы:

1. Методы диагностики аневризм брюшной аорты
2. Показания и противопоказания к эндоваскулярному лечению аневризм брюшной аорты
3. Наблюдение после установки стент графта
4. Виды эндоликов после операции протезирования аорты
5. Варианты коррекции аневризм с короткой проксимальной шейкой

Семинарское занятие №48

Тема 6.6. Тромбоэмболия легочной артерии. Этиология, факторы риска. Гемодинамические и вентиляционные нарушения. Диагностика. Дифференциальная диагностика.

Темы докладов:

1. Особенности гемодинамики у пациентов с хронической тромбоэмболией легочной артерии
2. Методы диагностики тромбоэмболии легочной артерии и их роль в определении тактики лечения

Семинарское занятие №49

Тема 6.7. Консервативные методы лечения ТЭЛА: антикоагулянтная и тромболитическая терапия. Хирургические и эндоваскулярные методы лечения и профилактики.

Контрольные вопросы:

1. Оценка предтестовой вероятности ТЭЛА
2. Антикоагулянтная терапия у пациентов с ТЭЛА
3. Методика селективного тромболитизиса при ТЭЛА
4. Показания и противопоказания к установке кава-фильтра

Семинарское занятие №50

Тема 6.8. Атеросклеротическое поражение брахиоцефальных артерий. Этиология, клиника, диагностика, эндоваскулярные методы лечения.

Темы докладов:

1. Выбор методики защиты от эмболии при стентировании сонной артерии
2. Доступы при эндоваскулярных операциях на сонной артерии

3. Показания к стентированию симптомных и асимптомных пациентов с поражением брахиоцефальных артерий
4. Современные стенты для стентирования сонных артерий
5. Особенности эндоваскулярных вмешательств у пациентов с поражением подключичной артерии

Семинарское занятие №51

Тема 6.9. Хроническая ишемия органов пищеварения. Этиология, клиника, диагностика, эндоваскулярные методы лечения.

Контрольные вопросы:

1. Показания и противопоказания к стентированию чревного ствола
2. Методы диагностики хронической ишемии органов пищеварения
3. Особенности выбора стента при стентировании чревного ствола

Семинарское занятие №52

Тема 6.10. Острое нарушение мезентериального кровообращения (тромбоз, эмболия). Этиология, клиника, диагностика, лечение. Методы оперативного лечения заболевания артерий (эмболэктомия, эндартерэктомия, шунтирование, протезирование, методы не прямой реваскуляризации). Показания, осложнения.

Темы докладов:

1. Методы оперативного лечения заболевания артерий (эмболэктомия, эндартерэктомия, шунтирование, протезирование, методы не прямой реваскуляризации).
2. Тромбоз мезентериальных сосудов. Этиология, диагностика, лечение.
3. Методы эндоваскулярного лечения при остром нарушении мезентериального кровообращения

Семинарское занятие №53

Тема 6.11. Врожденные артериовенозные свищи (Синдром Паркса - Вебера), гемангиомы лица и головы. Клиника, диагностика, эндоваскулярное лечение.

Контрольные вопросы:

1. Синдром Паркса – Вебера этиология и патогенез
2. Виды эмболизатов. Выбор оптимального эмболизата для эндоваскулярного лечения артериовенозных свищей
3. Профилактика рецидива артериовенозных свищей после эмболизации

Семинарское занятие №54

Раздел 7

Тема 7.1. Основы хирургического лечения ВПС. Паллиативные вмешательства. Патологические изменения давления в камерах сердца при ВПС и ППС. Индексы Наката, МакГуна.

Контрольные вопросы:

1. Процедура Рашкинда показания и техника выполнения
2. Методика выполнения катетеризации правых отделов сердца
3. Роль индексов Наката, МакГуна в выборе тактики лечения

Семинарское занятие №55

Тема 7.2. Врожденные пороки сердца. Методы эндоваскулярного лечения.

Темы докладов:

1. Виды эндоваскулярных устройств для лечения врожденных пороков сердца.
2. История эндоваскулярных методов лечения врожденных пороков сердца.
3. Особенности эндоваскулярного инструментария для лечения врожденных пороков сердца.

Семинарское занятие №56
Тема 7.3 Врожденные пороки сердца. ДМЖП.

Контрольные вопросы:

1. Отбор пациентов для эндоваскулярного закрытия ДМЖП
2. Изменение гемодинамики при ДМЖП различной локализации
3. Техника эндоваскулярного закрытия ДМЖП

Семинарское занятие №57
Тема 7.4 Врожденные пороки сердца. ДМПП.

Темы докладов:

1. Виды окклюдеров для закрытия дефекта межпредсердной перегородки
2. Изменение гемодинамики при дефекте межпредсердной перегородки
3. Выбор метода коррекции дефекта межпредсердной перегородки
4. Особенности послеоперационного ведения пациентов после коррекции дефекта межпредсердной перегородки

Семинарское занятие №58
Тема 7.5 Врожденные пороки сердца. ОАП.

Контрольные вопросы:

1. Отбор пациентов для эндоваскулярного закрытия ОАП
2. Изменение гемодинамики при ОАП
3. Техника эндоваскулярного закрытия ОАП
4. Выбор эндоваскулярного инструментария для закрытия ОАП

Семинарское занятие №59
Тема 7.6. Коарктация аорты. Клиника, диагностика, эндоваскулярные методы лечения.

Темы докладов:

1. Эндоваскулярные методы лечения коарктации аорты
2. Техника эндоваскулярного стентирования коарктации аорты
3. Изменение гемодинамики при коарктации аорты

Семинарское занятие №60
Тема 7.7. Врожденный порок сердца: изолированный стеноз легочной артерии. Клиника, диагностика, эндоваскулярные методы лечения.

Контрольные вопросы:

1. Изменение гемодинамики при изолированном стенозе легочной артерии
2. Выбор метода лечения в зависимости от изменения гемодинамики
3. Методы диагностики при изолированном стенозе легочной артерии

Семинарское занятие №61
Тема 7.8. Врожденный порок сердца: пороки группы Фалло. Патофизиология. Клиника, диагностика, оперативное лечение. БАЛК. Причины. Показания к закрытию БАЛК

Темы докладов:

1. Инвазивные методы оценки легочного кровотока
2. Методики эндоваскулярного закрытия БАЛК
3. Патофизиология тетрады Фалло

Семинарское занятие №62

Тема 7.9. Врожденный порок сердца: транспозиция магистральных сосудов. Клиника, диагностика. Паллиативные и радикальные операции.

Контрольные вопросы:

1. Изменение гемодинамики при транспозиции магистральных сосудов
2. Выбор метода лечения в зависимости от изменения гемодинамики
3. Методы диагностики при транспозиции магистральных сосудов

Семинарское занятие № 63

Тема: Зачётное занятие в 3 семестре

Тестовые задания:

1. Поражение висцеральных ветвей при атеросклерозе брюшной аорты лучше устанавливается при аортографии
 - № 1. в прямой проекции
 - № 2. в боковой проекции
 - № 3. в косой проекции
 - № 4. невозможно получить достоверное изображение
2. Синдром подключичного обкрадывания связан с окклюзией
 - № 1. проксимального сегмента общей сонной артерии
 - № 2. бифуркации сонной артерии
 - № 3. брахиоцефального ствола
 - № 4. проксимального сегмента подключичной артерии
 - № 5. всех перечисленных сосудов
3. Больному с облитерирующим эндартериитом IV стадии и невозможностью выполнить типичную реконструктивную операцию (изолированный сегмент подколенной артерии) показано
 - № 1. ампутация конечности на уровне нижней трети бедра
 - № 2. ампутация конечности на уровне верхней трети голени
 - № 3. попытка реваскуляризации конечности путем баллонной ангиопластики
 - № 4. попытка реваскуляризации конечности путем шунтирования в изолированный сегмент подколенной артерии
 - № 5. поясничная симпатэктомия, консервативное лечение и местная некрэктомия
 - № 6. метатарзальная ампутация стопы
4. Бифуркация общей сонной артерии чаще всего соответствует
 - № 1. углу нижней челюсти
 - № 2. подъязычной кости
 - № 3. верхнему краю щитовидного хряща
 - № 4. нижнему краю щитовидного хряща
 - № 5. верно все перечисленное
5. Атеросклеротическое поражение в бассейне сонной артерии чаще локализуется

- № 1. в устье наружной сонной артерии
- № 2. в интракраниальных отделах сонной артерии
- № 3. в проксимальном участке сонной артерии
- № 4. в области бифуркации общей сонной артерии

6. При облитерирующем эндартериите (тромбангите) нижних конечностей характерно поражение

- № 1. подвздошно-бедренного сегмента
- № 2. бедренно-подколенного сегмента
- № 3. артерий голени и стопы
- № 4. всего артериального русла нижних конечностей

7. IV тип АСБ сонных артерий по G.Geroulakos

- №1 однородная эхонегативная бляшка
- №2 преимущественно эхогенная бляшка с менее чем 50% эхонегативной поверхностью
- №3 преимущественно эхонегативная бляшка с менее чем 50% эхогенной поверхностью
- №4 однородная эхогенная бляшка
- №5 бляшка не подлежащая классификации из-за выраженного кальциноза и акустической тени

8. В профилактике тромбоэмболии легочной артерии преобладает

- № 1. имплантация кавафилтра
- № 2. антикоагулянтная терапия
- № 3. антиагрегантная терапия
- № 4. сочетание антикоагулянтной терапии и имплантация кавафилтра по показаниям
- № 5. все перечисленное

9. При эмболии легочной артерии используются следующие методы диагностики

- № 1. рентгенография грудной клетки
- № 2. электрокардиография
- № 3. реопульмонография
- № 4. ангиопульмонография
- № 5. все перечисленные методы

10. Из диагностических методов при эмболии легочной артерии наиболее информативными являются

- № 1. электрокардиография
- № 2. реопульмонография
- № 3. ангиопульмонография
- № 4. все перечисленные методы

11. Каротидное стентирование у больных, перенесших острый ишемический инсульт, целесообразно выполнять через

- № 1. 1 неделю
- № 2. 3-4 недели
- № 3. 6-8 недель
- № 4. 6 месяцев
- № 5. 1 год

12. Операцией выбора при тромбозе и эмболии проксимального сегмента почечной артерии без органического сужения является

- № 1. протезирование почечной артерии эксплантатом

- № 2. шунтирование аутовеной
- № 3. трансартериальная эндартерэктомия
- № 4. трансартериальная тромбозэктомия
- № 5. прямое стентирование поражённого сегмента на фоне антикоагулянтной и антиагрегантной терапии

13. Относительным противопоказанием для каротидного стентирования является:

- № 1. Хроническая сосудисто-мозговая недостаточность
- № 2. Транзиторные приступы нарушения мозгового кровообращения
- № 3. Острая стадия ишемического инсульта
- № 4. Кровоизлияние в бляшку
- № 5. Изъязвление бляшки.

13. Аневризма брюшной аорты - это расширение аорты

- № 1. на 2 см
- № 2. в 2.5 раза
- № 3. не менее чем в 2 раза
- № 4. не менее чем в 3 раза

14. Интраоперационный тромбоз артерии во время баллонной ангиопластики проявляется

- № 1. снижением пульсации дистальнее поражённого сегмента
- № 2. отсутствием контрастирования дистальнее поражённого сегмента
- № 3. усилением пульсации выше тромбоза
- № 4. всем перечисленным

15. Наиболее оптимальным вариантом реконструкции при локальном стенотическом поражении брюшной аорты является

- № 1. аорто-бедренное шунтирование
- № 2. аорто-бедренное протезирование
- № 3. экстраанатомическое шунтирование
- № 4. эндартерэктомия из аорты
- № 5. тромбозэктомия из аорты
- № 6. баллонная ангиопластика и стентирование

16. При синдроме подключичного обкрадывания кровотоков направлен из бассейна

- № 1. подключичной артерии в бассейн сонной артерии
- № 2. сонной артерии в бассейн контралатеральной сонной артерии
- № 3. сонной артерии в бассейн контралатеральной подключичной артерии
- № 4. verteбральной артерии в бассейн сонной артерии
- № 5. verteбральной артерии в бассейн подключичной артерии

17. При дефекте аорто-легочной перегородки наилучшим методом диагностики является

- № 1. катетеризация сердца
- № 2. венозная вентрикулография
- № 3. аортография
- № 4. левая вентрикулография

18. Показанием к оперативному лечению, баллонной ангиопластики и/или стентированию при коарктации аорты является

- № 1. сам диагноз коарктации аорты
- № 2. коарктация аорты в раннем детском возрасте при наличии высокой гипертензии и частых приступах сердечной декомпенсации

№ 3. диагноз коарктации аорты в третий период компенсации (6-7лет)

№ 4. верно № 2. и № 3.

19. К противопоказаниям для консервативной терапии индометацином у ребенка с открытым артериальным протоком можно отнести:

№ 1. гипербилирубинемия

№ 2. сепсис

№ 3. коагулопатия

№ 4. почечная недостаточность

20. Для диагностики атриовентрикулярного канала контрастное вещество при ангиокардиографии следует вводить

№ 1. в правое предсердие

№ 2. в левое предсердие

№ 3. в правый желудочек

№ 4. в левый желудочек

№ 5. в аорту

21. Операцией выбора при коарктации аорты является

№ 1. резекция с анастомозом конец в конец

№ 2. резекция с протезированием эксплантатом

№ 3. прямая истмопластика

№ 4. шунтирование эксплантатом

№ 5. баллонная ангиопластика и/или стентирование

№ 6. вид операции зависит от возраста больного и вида коарктации аорты

22. Ретроградный кровоток по системе интеркостальных артерий при коарктации аорты выражается

№ 1. в симптоме "тройки"

№ 2. в узурации ребер

№ 3. в расширении левой подключичной артерии

№ 4. в расширении аорты

23. Исходя из клинико-гемодинамической классификации изолированного стеноза легочной артерии, операция не показана

№ 1. I группе (давление в правом желудочке до 60 мм рт. ст.)

№ 2. II группе (давление в правом желудочке 61-100 мм рт. ст.)

№ 3. III группе (давление в правом желудочке более 100 мм рт.ст.)

№ 4. IV группе при выраженной недостаточности кровообращения

№ 5. при градиенте систолического давления между правым желудочком и легочной артерией менее 40 мм рт. ст.

№ 6. верно № 1. и № 5.

24. Для рентгенэндоваскулярного закрытия дефектов межпредсердной перегородки может быть использовано устройство:

№ 1. Amplatzer Septal Occluder К.Амплатца

№ 2. Rushkind Double Umbrella У.Рашкинда

№ 3. Button Device Э.Сидериса

№ 4. Lock Clamshell Occluder Дж.Локка

№ 5. верно 1,3

№ 6. все перечисленные

25. Наиболее часто стеноз легочной артерии встречается следующей формы

№ 1. надклапанный

№ 2. клапанный

№ 3. подклапанный

№ 4. Комбинированный

26. При ангиокардиографии у детей рекомендуется использовать

№ 1. ультравист

№ 2. визипак

№ 3. ксенетикс

№ 4. оптирей

Семинарское занятие №64

Раздел 8

Тема 8.1. Классификация нарушений ритма сердца. Основные виды инвазивной и неинвазивной диагностики. Режимы электрокардиостимуляции.

Контрольные вопросы:

1. Виды инвазивной и неинвазивной диагностики нарушений ритма сердца
2. Основные режимы электрокардиостимуляции и показания к их использованию
3. Основные виды электрокардиостимуляции

Семинарское занятие №65

Тема 8.2. Основы программирования ЭКС/ИКД. Виды электрофизиологических исследований, показания, противопоказания.

Темы докладов:

1. Показания к проведению электрофизиологических исследований
2. Техника имплантации ИКД
3. Основные режимы электрокардиостимуляции, показания к их использованию

Семинарское занятие №66

Тема 8.3. Электрокардиостимуляция. Показания и противопоказания к установке временного и постоянного ЭКС.

Контрольные вопросы:

1. Основные режимы электрокардиостимуляции и показания к их использованию
2. Основные виды электрокардиостимуляции. Показания и противопоказания к их использованию
3. Методика установки временного ЭКС

Семинарское занятие №67

Тема 8.4. Анатомия проводящей системы сердца. Основные принципы консервативного лечения нарушений ритма сердца. Антиаритмические препараты.

Темы докладов:

1. Виды антиаритмических препаратов. Механизм их действия
2. Анатомия проводящей системы сердца.
3. Основные принципы консервативного лечения нарушений ритма сердца.

Семинарское занятие №68

Тема 8.5. Имплантируемые кардиовертеры-дефибрилляторы. Принципы работы. Показания и противопоказания к имплантации. Лечение сердечной недостаточности с помощью имплантируемых устройств.

Контрольные вопросы:

1. Имплантируемые кардиовертеры-дефибрилляторы. Принципы работы.
2. Показания и противопоказания к имплантации кардиовертер-дефибриллятора.
3. Лечение сердечной недостаточности с помощью имплантируемых устройств
4. Современные устройства для лечения сердечной недостаточности

Семинарское занятие №69

Тема 8.6. Синдром WPW. Клиника, диагностика, лечение.

Темы докладов:

1. Патогенез синдрома WPW
2. Анатомия проводящей системы сердца
3. Основные методы диагностики синдрома WPW
4. Медикаментозная терапия при синдроме WPW
5. Показания для эдоваскулярного лечения синдрома WPW

Семинарское занятие №70

Тема 8.7. Синдром Фредерика. Клиника, диагностика, лечение.

Контрольные вопросы:

1. Патогенез синдрома Фредерика
2. Анатомия проводящей системы сердца
3. Основные методы диагностики синдрома Фредерика
4. Медикаментозная терапия при синдроме Фредерика
5. Методы лечения синдрома Фредрика

Семинарское занятие №71

Тема 8.8. АВ-узловая ре-энтри-тахикардия.

Темы докладов:

1. Патогенез АВ-узловой ре-энтри-тахикардии
2. Анатомия проводящей системы сердца
3. Основные методы диагностики АВ-узловой ре-энтри-тахикардии
4. Медикаментозная терапия при АВ-узловой ре-энтри-тахикардии
5. Показания для эдоваскулярного лечения АВ-узловой ре-энтри-тахикардии

Семинарское занятие №72

Тема 8.9. Фибрилляция предсердий. Клиника. Диагностика. Лечение.

Контрольные вопросы:

1. Медикаментозная терапия фибрилляции предсердий.
2. Оценка риска ишемических и геморрагических событий у пациентов с фибрилляцией предсердий
3. Эндовакулярные методы лечения фибрилляции предсердий

Семинарское занятие №73

Тема 8.10. Синдром слабости синусового узла. Клиника, диагностика, лечение.

Темы докладов:

1. Патогенез синдрома слабости синусового узла
2. Анатомия синусового узла
3. Основные методы диагностики синдрома слабости синусового узла
4. Медикаментозная терапия при синдроме слабости синусового узла
5. Показания для имплантации кардиостимулятора

Семинарское занятие №74

Тема 8.11. АВ – блокада. Классификация. Клиника, диагностика, лечение.

Контрольные вопросы:

6. Классификация АВ-блокад. Изменения на ЭКГ
7. Анатомия проводящей системы сердца
8. Основные методы диагностики АВ-блокад
9. Медикаментозная терапия при АВ-блокаде
10. Методы хирургического лечения АВ-блокад

Семинарское занятие №75

Раздел 9

Тема 9.1. Атеросклеротическое поражение почечных артерий. Этиология, клиника, диагностика, лечение.

Контрольные вопросы:

1. Основные причины стеноза почечных артерий
2. Показания для реваскуляризации стеноза почечных артерий
3. Оценка гемодинамической значимости стенозов почечной артерии
4. Техника стентирования почечных артерий. Выбор стента.

Семинарское занятие №76

Тема 9.2. Вазоренальная гипертензия. Этиология, клиника, диагностика, эндоваскулярные методы лечения.

Темы докладов:

1. Патогенез вазоренальной почечной гипертензии
2. Методы диагностики вазоренальной гипертензии
3. История развития радиочастотной денервации почечных артерий
4. Методика проведения радиочастотной денервации почечных артерий

Семинарское занятие №77

Раздел 10

Тема 10.1. Возможности эндоваскулярной хирургии в лечении опухолей. Эмболизации. Препараты для эмболизации опухолей.

Контрольные вопросы:

1. Возможности эндоваскулярной хирургии при лечении опухолей печени.
2. Виды препаратов для эмболизации опухолей
3. Анатомия печеночных артерий
4. Показания для проведения химиоэмболизации печени

Семинарское занятие №78

Тема 10.2. Возможности эндоваскулярных методов лечения в нейрохирургии

Темы докладов:

1. Применение методов эндоваскулярной хирургии для лечения острого инсульта
2. Аневризмы сосудов головного мозга, диагностика и подходы к лечению
3. Сосудистые мальформации в нейрохирургии, эндоваскулярные методы их лечения

Семинарское занятие №79

Тема 10.3. Инородные тела сердца. Клиника, течение и прогноз. Показания и противопоказания к операции удаления инородных тел сердца.

Показания, противопоказания, возможные осложнения техника выполнения.

Контрольные вопросы:

1. Инструментарий для удаления инородных тел из сердечно-сосудистой системы. Механизм действия
2. Методы диагностики инородных тел в сердце
3. Показания и противопоказания к удалению инородных тел из сердца

Семинарское занятие №80

Тема 10.4. Перикардиты. Этиология, патогенез, клиника, диагностика, показания к оперативному лечению. Методы хирургической коррекции. Пункция перикарда.

Показания, противопоказания, возможные осложнения техника выполнения.

Темы докладов:

1. Техника пункции перикарда. Инструментарий для ее выполнения
2. Эхокардиография как метод диагностики перикардитов
3. Перикардиты. Этиология, патогенез, клиника, диагностика, показания к оперативному лечению.

Семинарское занятие №81

Тема 10.5. Частные случаи в рентген-эндоваскулярной хирургии

Контрольные вопросы:

1. Определение показаний для эндоваскулярной реканализации коронарных артерий.
2. Показания для закрытия коронаро-легочных фистул
3. Специализированный инструментарий для кальцинированных поражений

Семинарское занятие №82

Тема 10.6. Перспективы развития рентген-хирургических методов диагностики и лечения. Новые направления

Темы докладов:

1. Новые эндоваскулярные технологии в лечении клапанной патологии
2. Новые эндоваскулярные технологии в лечении коронарной патологии
3. Новые эндоваскулярные технологии в лечении патологии периферических артерий

Семинарское занятие № 83

Тема: Зачётное занятие в 4 семестре

Тестовые задания:

1. Наиболее часто поражение экстракраниальных артерий определяет № 1. атеросклероз

- № 2. неспецифический аортоартериит
- № 3. экстравазальные компрессии
- № 4. сифилис
- № 5. все перечисленное

2. Нарушения мозгового кровообращения могут происходить за счет

- № 1. гипотензии менее 90 мм рт. ст.
- № 2. гипертензии выше 240 мм рт. ст.
- № 3. поражения экстракраниальных артерий
- № 4. микроэмболов из сердца, из бляшки
- № 5. всего перечисленного

3. Выберите характеристику миомы матки, соответствующую III типу

- №1 узлы на широком основании с интрамуральным компонентом менее 50%
- №2 интралигаментарно расположенные узлы
- №3 узлы на ножке без интрамурального компонента
- №4 миоматозные узлы с интрамуральным компонентом 50% и более

4. В настоящее время существуют технологии транскатетерной имплантации клапана:

- № 1. Аортальный;
- № 2. Митральный;
- № 3. Легочный;
- № 4. Трикуспидальный;
- № 5. Верно А и В;
- № 6. Верно А, Б, В,Г .

5. Выберите характеристику миомы матки, соответствующую I типу

- №1 узлы на широком основании с интрамуральным компонентом менее 50%
- №2 интралигаментарно расположенные узлы
- №3 узлы на ножке без интрамурального компонента
- №4 миоматозные узлы с интрамуральным компонентом 50% и более

6. Выберите характеристику миомы матки, соответствующую II типу

- №1 узлы на широком основании с интрамуральным компонентом менее 50%
- №2 интралигаментарно расположенные узлы
- №3 узлы на ножке без интрамурального компонента
- №4 миоматозные узлы с интрамуральным компонентом 50% и более

7. Выберите характеристику миомы матки, соответствующую 0 типу

- №1 узлы на широком основании с интрамуральным компонентом менее 50%
- №2 интралигаментарно расположенные узлы
- №3 узлы на ножке без интрамурального компонента
- №4 миоматозные узлы с интрамуральным компонентом 50% и более

8. Методы локального воздействия на опухоль печени не относящиеся к внутрисосудистым (эндоваскулярным) вмешательствам

- № 1. Физико-химическая коагуляция
- № 2. Электромагнитная абляция
- № 3. Лазерная фото-термодеструкция

№ 4. Локальная терапия сфокусированным ультразвуком

№ 5. Криохирургическое воздействие

№ 6. Всё вышеперечисленное

9. При каком уровне снижения общего билирубина следует применять рентгенохирургические методы после купирования механической желтухи опухолевой этиологии

№ 1. <50мкмоль/л

№ 2. <65мкмоль/л

№ 3. <80мкмоль/л

№ 4. <100мкмоль/л

10. Противопоказаниями к проведению регионарной внутриартериальной химиотерапии при раке поджелудочной железы являются

№ 1. Механическая желтуха

№ 2. Асцит

№ 3. Субкомпенсированный стеноз двенадцатиперстной кишки

№ 4. Острая или хроническая язва желудка и двенадцатиперстной кишки

№ 5. Все вышеперечисленное

11. Виды эмболизаций при опухолях почек

№ 1. механическая

№ 2. Химио- и химиожировая эмболизация

№ 3. Ферромагнитная, радио- и иммуноэмболизация

№ 4. Все вышеперечисленное

3.2. Задания для подготовки к практическим занятиям

1 семестр

Практическое занятие № 1

Раздел 1

Тема 1.1. Исторические аспекты и перспективы оказания кардиохирургической помощи больным с сердечно-сосудистыми заболеваниями.

Ситуационное задание 1.

Выполните задание: Опишите оптимальный алгоритм оказания медицинской помощи пациент с острым инфарктом миокарда.

Практическое занятие №2

Тема 1.2. Современный этап оказания медицинской помощи больным с сердечно-сосудистыми заболеваниями.

Ситуационное задание 1

Пациент 64 года. Несколько лет назад выполнялась операция АКШ. После эпизода стресса почувствовал боль за грудиной, длительностью 20 минут. Без эффекта от нитроглицерина. Вызвал скорую помощь. По ЭКГ депрессия сегмента ST II, III, AVF.

Выполните задание: Тактика оказания помощи пациенту? Какие обследования необходимо провести?

Практическое занятие №3

Тема 1.3. Хирургическая и топографическая анатомия сердца. Основные доступы к сердцу. Средняя стернотомия: техника выполнения доступа к сердцу.

Ситуационное задание 1

Рана, проникающая в грудную полость, расположена в 4-м межреберье слева между парастернальной и среднеключичной линиями. Имеются симптомы, позволяющие предположить повреждение сердца.

Выполните задание: Какой отдел сердца следует предполагать поврежденным?

Практическое занятие №4

Тема 1.4. Доступы к магистральным сосудам. Доступы к аорте на разных уровнях, доступы к артериям верхних и нижних конечностей. Основные виды открытых кардиохирургических вмешательств при артериальной патологии.

Ситуационное задание с использованием симуляционного оборудования

В условиях симуляционного центра осуществите эндоваскулярный доступ к магистральным сосудам.

Практическое занятие №5

Тема 1.5. Рентгенанатомия камер сердца. Основные виды открытых кардиохирургических вмешательств при клапанной патологии.

Ситуационное задание 1

Пациентка 60 лет поступила в клинику с явлениями декомпенсации сердечной недостаточности на фоне ревматической болезни сердца с поражением митрального и аортального клапанов, относительной недостаточности трикуспидального клапана, постоянной формы фибрилляции предсердий. Поводом к госпитализации стало прогрессирование недостаточности кровообращения с одышкой при минимальной физической нагрузке, явления сердечной астмы в горизонтальном положении, нарастание отеков нижних конечностей (функциональный класс IV, NYHA). По результатам ЭхоКГ имело место снижение сократительной способности левого желудочка с фракцией выброса 43%, дилатация ЛП до 5,5 см с тромбозом, конечный диастолический и систолический размер левого желудочка – 4,7 и 3,7 см соответственно. Отмечается выраженная митральная регургитация.

Выполните задание:

- 1) Увеличение каких камер сердца будет наблюдаться у пациента в данном клиническом случае?
- 2) Опишите рентгенологическую картину данного порока (талия сердца, дуги сердца, ширина сосудистого пучка, сердечно-легочный коэффициент)

Практическое занятие №6

Раздел 2

Тема 2.1. Неинвазивные нагрузочные тесты в кардиологии: электрокардиограмма.

Ситуационное задание с использованием симуляционного оборудования

Мужчину 57 лет в течение 2–3 месяцев беспокоят давящие за грудиные боли, которые возникают при быстрой ходьбе или подъеме по лестнице выше второго этажа и проходят через несколько минут после прекращения нагрузки. По данным стресс-эхокардиографии отмечается косонисходящая депрессия сегмента ST в V5-V6 отведениях до 1,8 мм, тест прекращен вследствие выраженного болевого синдрома

Выполните задание:

- 1) Учитывая результаты нагрузочного теста, определите дальнейшую тактику ведения пациента, выполните задание на симуляционном оборудовании.

Практическое занятие №7

Тема 2.2. Невинвазивные нагрузочные тесты в кардиологии: эхокардиограмма.

Ситуационное задание с использованием симуляционного оборудования

Мужчина 72 лет жалуется на за грудиные боли, которые возникают при ходьбе на расстояние более 50 метров и проходят после приема 1–2 таблеток нитроглицерина под язык. Объективно: АД 135/85 мм рт. ст., пульс ритмичный, 84 в 1 мин. По данным стресс-эхокардиографии выявлен стресс-индуцированный гипокинез по нижней стенке ЛЖ.

Выполните задание:

- 1) Учитывая результаты нагрузочного теста, определите дальнейшую тактику ведения пациента. Выполните процедуру с использованием симуляционного оборудования.

Практическое занятие №8

Тема 2.3. Интерпретация результатов функциональных тестов в кардиологии.

Ситуационное задание 1

Пациент В., 43 года, слесарь. Клинический диагноз: ИБС: стабильная стенокардия напряжения, II ФК. Атеросклероз коронарных сосудов. Артериальная гипертензия II степени, риск 3. ХСН II ФК (Н1). Физическая работоспособность в начале курса реабилитации — 75 Вт, в конце — 100 Вт.

Выполните задание:

- 1) Оцените динамику функционального состояния пациента за время курса по результатам тестирования.

Практическое занятие №9

Тема 2.4. Радиоизотопные методы исследования сердечно-сосудистой системы.

Ситуационное задание 1

Пациент М., 47 лет поступил с жалобами на на жгучие, давящие боли за грудиной возникающие при ходьбе быстрым шагом, при подъеме на 2 этаж, купирующиеся приемом нитроглицерина. В течение последних 5 лет при измерении АД фиксируются цифры 150 и 90 мм рт. ст., однако регулярного гипотензивного лечения не получает. Проведена коронароангиография с выявлением стеноза ПМЖВ 65%. Принято решение о проведении нагрузочного теста в виде двухэтапной сцинтиграфии миокарда в плановом порядке. По данным 2х этапной сцинтиграфии: дефект перфузии по передне-боковой стенке ЛЖ 16%

Выполните задание:

- 1) Объясните принцип метода “Сцинтиграфия миокарда”
- 2) Какова дальнейшая тактика лечения пациента? Обоснуйте.

Практическое занятие №10

Раздел 3

Тема 3.1. Организация рентгенэндоваскулярной помощи пациентам с сердечно-сосудистыми заболеваниями.

Ситуационное задание 1

Пациент 64 года. Несколько лет назад выполнялась операция АКШ. После эпизода стресса почувствовал боль за грудиной, длительностью 20 минут. Без эффекта от нитроспрея. Вызвал скорую помощь. По ЭКГ депрессия сегмента ST II, III, AVF.

Выполните задание: Тактика оказания помощи пациенту? Какие обследования необходимо провести?

Практическое занятие №11

Тема 3.2. Радиационная безопасность в рентгенооперационной. Лучевая нагрузка.

Ситуационное задание 1

Вам предстоит выполнить ретроградную реканализацию хронической окклюзии коронарной артерии

Выполните задание: Что нужно сделать чтобы обеспечить максимальную радиационную безопасность пациента, врача? Меры профилактики лучевой болезни?

Практическое занятие №12

Тема 3.3. Нормальные показатели внутрисердечной гемодинамики. Методики проведения тензиометрии малого круга кровообращения. Интерпретация результатов.

Ситуационное задание 1

Пациент 74 года с подозрением на ранее перенесенную тромбоэмболию легочной артерии. По данным ЭХОКГ давление в легочной артерии повышено до 35 мм.рт. ст.

Выполните задание: опишите методику тензиометрии малого круга кровообращения. Какие показатели необходимо определить и их интерпретация

Ответ: Пункция яремной вены, проведение катетера сван-ганца в дистальные отделы легочной артерии, раздувание баллона на конце катетера. Давление заклинивание, Сердечный выброс-позволяет судить о причинах повышения давления в малом круге кровообращения

Практическое занятие №13

Тема 3.4. Рентгенанатомия сердца и сосуда в норме и при патологии.

Ситуационное задание 1

Пациентка 60 лет поступила в клинику с явлениями декомпенсации сердечной недостаточности на фоне ревматической болезни сердца с поражением митрального и аортального клапанов, относительной недостаточности трикуспидального клапана, постоянной формы фибрилляции предсердий. Поводом к госпитализации стало прогрессирование недостаточности кровообращения с одышкой при минимальной физической нагрузке, явления сердечной астмы в горизонтальном положении, нарастание отеков нижних конечностей (функциональный класс IV, NYHA). По результатам ЭхоКГ имело место снижение сократительной способности левого желудочка с фракцией выброса 43%, дилатация ЛП до 5,5 см с тромбозом, конечный диастолический и систолический размер левого желудочка – 4,7 и 3,7 см соответственно. Отмечен фиброз створок МК с ограничением подвижности створок. Площадь открытия МК составила 0,3 см². Регургитация на МК не выявлена. Максимальная скорость потока – 274 см/сек., средняя – 168 см/сек. Максимальный градиент на МК 30 мм рт. ст., средний – 15 мм рт. ст.

Выполните задание:

- 1) Увеличение каких камер сердца будет наблюдаться у пациента в данном клиническом случае?
- 2) Опишите рентгенологическую картину данного порока (талия сердца, дуги сердца, ширина сосудистого пучка, сердечно-легочный коэффициент)

Практическое занятие №14

Тема 3.5. Ангиографические проекции при коронарографии

Ситуационное задание 1

Пациент К., 64 года, поступил в региональный сосудистый центр по направлению скорой медицинской помощи с диагнозом острого коронарного синдрома с подъемом сегмента ST, отека легких. При поступлении предъявляет жалобы на давящую боль в области сердца в течение последнего часа, не купируемую приемом нитроглицерина. Подобный приступ стенокардии возник впервые. Отмечает также ощущение нехватки воздуха, одышку в покое. По данным селективной коронарографии определяется тромботическая окклюзия передней нисходящей артерии в проксимальной трети, а также хроническая окклюзия правой коронарной артерии в дистальной трети с межсистемными коллатеральными изгибающейся артерии.

Выполните задание:

- 1) В каких ангиографических проекциях оптимальнее выполнять позиционирование и имплантацию коронарного стента в ПНА?
- 2) В какой ангиографической проекции оптимальнее визуализировать коллатеральное заполнение дистальной трети окклюзированной ПКА?

Практическое занятие №15

Тема 3.6. Ангиографическая картина коронарных артерий в норме и при различных патологиях. Варианты нормальной рентгено-анатомии коронарных артерий.

Ситуационное задание 1

Пациент М., 56 лет, поступил в стационар с целью хирургической коррекции митрального порока. При диагностической коронарографии стенозирующей патологии коронарных артерий не выявлено, при этом отмечается анатомическое отхождение артерии синусового узла от средней трети огибающей артерии.

Выполните задание:

- 1) Перечислите наиболее часто встречающиеся варианты отхождения артерии синусового узла
- 2) Каким образом может повлиять вариант отхождения артерии СА-узла в данном клиническом случае на течение и исходы процедуры протезирования митрального клапана?

Практическое занятие №16

Тема 3.7. Рентгенэндоваскулярный инструментарий: обзор основных устройств и их модификации и назначения.

Ситуационное задание 1

Пациент В., 54 года, обратился с жалобами на одышку при незначительной физической нагрузке, сердцебиение, сухой кашель. Из анамнеза известно, что пациент в молодости перенес инфекционный эндокардит с поражением аортального клапана, получал консервативное лечение. Ревматизм, повышение артериального давления отрицает. При чреспищеводной ЭХО КГ выявлен врожденный морфологически четырехстворчатый аортальный клапан, створки которого пролабируют и не смыкаются в диастолу; на комиссурах и краях створок визуализируются мелкие множественные кальцинаты (не исключено, «старые» кальцинированные вегетации); выраженная аортальная регургитация: ширина перешейка регургитации (vena contracta) 10 мм. Расширение восходящего отдела аорты до 57 мм. Планируется проведение диагностической коронарографии перед оперативным вмешательством.

Выполните задание:

- 1) Какие трудности при выполнении диагностической коронарографии могут возникнуть у оперирующего хирурга
- 2) Какие варианты диагностических катетеров оптимальны в данном клиническом случае. Ответ обоснуйте.

Практическое занятие №17

Тема 3.8. Принципы подготовки к выполнению рентгенэндоваскулярных вмешательств.

Ситуационное задание 1

Пациент С., 64 года, по профессии инженер. Выяснилось, что он на протяжении 30 лет выкуривал по 1 пачке сигарет в день. Больной предъявлял жалобы на приступы сжимающих болей за грудиной с иррадиацией в левую руку, возникавшие при умеренной физической нагрузке, особенно при подъеме по лестнице и ходьбе в быстром темпе, продолжительностью менее 5 мин, проходившие в покое или после приема нитроглицерина (в течение 1–2 мин); возникавшие 1–2 раза в неделю. После дополнительного обследования был выставлен следующий диагноз: ИБС: стенокардия напряжения II функционального класса, нарушение

ритма сердца: желудочковая экстрасистолия. Гипертоническая болезнь II ст., риск 4. Ожирение I ст.

Выполните задание:

- 1) Оценка каких инструментальных методов исследования важна при подготовке к проведению коронарографии? Ответ обоснуйте.
- 2) Перечислите, какие параметры ЭХО-КГ могут повлиять за ход процедуры диагностической коронарографии

Практическое занятие №18

Тема 3.9. Сосудистый доступ при рентгенэндоваскулярных вмешательствах.

Ситуационное задание 1

Пациент Л., диагноз при поступлении в стационар: ИБС. Стенокардия напряжения III ФК. ПИКС (ИМ 08.2010 нижний, повторный 12.2010). СД 2 типа, инсулинопотребный, субкомпенсация. Принято решение о проведении диагностической коронарографии с целью определения тактики лечения. При выполнении пункции лучевой артерии по Селдингеру – многократные попытки заведения проводника через пункционную иглу безуспешны.

Выполните задание:

- 1) Перечислите возможные причины неоптимального продвижения проводника через пункционную иглу
- 2) Какие пути решения данной проблемы Вы видите?
- 3) Перечислите возможные осложнения пункции лучевой/бедренной артерий

Практическое занятие №19

Тема 3.10. Устройства для гемостаза, различия и принципы применения.

Ситуационное задание 1

Пациент П., 76 лет. Выполнена процедура транскатетерного протезирования аортального клапана по поводу выраженного аортального стеноза. Сосудистые доступы: правая лучевая артерия (интродьюссер 6Fr), правая бедренная артерия (интродьюссер 18 Fr).

Выполните задание:

- 1) Какие методы гемостаза могут быть использованы в данном клиническом случае?
- 2) Какая тактика врача рентгенхирурга при интраоперационной перфорации стенки бедренной артерии?

Практическое занятие №20

Тема 3.11. Рентгенконтрастные вещества. Основные типы. Клиническая фармакология.

Ситуационное задание 1

Мужчина, 44 года, с диагнозом: ИБС. Стенокардия напряжения III ФК. Гипертоническая болезнь III стадии, 3 степени, риск 4 с поражением почек по типу гипертонической нефропатии, ХБП 4 стадии (СКФ 18,0 мл/мин по формуле СКД-ЕП). В результате обследования определены показания к диагностической коронарографии с возможным стентированием коронарных артерий.

Выполните задание:

- 1) Какой тип рентгенконтрастных веществ наиболее безопасен в данном клиническом случае
- 2) Перечислите методы профилактики контрастированной нефропатии

Практическое занятие № 21

Практическое занятие по теме учебным планом не предусмотрено.

2 семестр

Практическое занятие №22

Раздел 4

Тема 4.1. Приобретенные пороки сердца. Этиология. Клинико-анатомические формы и патогенез нарушений гемодинамики

Ситуационное задание 1

Больная 32 лет жалуется на одышку и боли за грудиной при физической и эмоциональной нагрузке, а также приступы головокружения и кратковременной потери сознания, возникающие без видимой причины. В прошлом перенесла детские инфекции, часто болела ангинами вплоть до тонзиллэктомии в 15-летнем возрасте. В возрасте 20 лет выносила беременность и родила здорового ребенка. Отец больной и дядя умерли внезапно в связи с “сердечным приступом” в молодом возрасте. При физикальном обследовании обнаруживается грубый систолический шум во втором межреберье справа от грудины и в точке Боткина. Пульс 72 в 1 мин., симметричный, ритмичный, АД 120/80 мм рт.ст. Нет каких-либо других объективных особенностей. Эхокардиография: Конечнодиастолический размер ЛЖ - 42 мм Передне-задний размер левого предсердия - 44 мм Толщина задней стенки ЛЖ - 10 мм Толщина межжелудочковой перегородки - 27 мм Фракция выброса ЛЖ (по Simpson) - 68 % Межжелудочковая перегородка гипокинетична. Клапаны: Аортальный – створки не изменены, в выходном тракте ЛЖ градиент давления – 49 мм рт ст., регургитации не определяется.

Выполните задание:

- 1) Ваш предположительный диагноз
- 2) Тактика лечения

Практическое занятие №23

Тема 4.2. Инвазивные и неинвазивные методы диагностики приобретенных пороков сердца.

Ситуационное задание 1

Больной 28 лет. С раннего детства, со слов матери, в сердце выслушивали шум. Однако диагноз не уточнялся. Последние 3 года периодически стал отмечать эпизоды головокружения, сердцебиения, «потемнения» в глазах и давящих болей за грудиной при физической нагрузке, проходящие в покое. Объективно: ЧСС 80 уд./мин, АД 120/80 мм рт. ст. При аускультации сердца выслушивается систолический шум с максимумом в точке Боткина. В остальном по органам – без особенностей. ЭКГ: ритм синусовый, 80 уд/мин. Одиночная предсердная экстрасистолия. Признаки ГЛЖ характера перенапряжения. ЭхоКГ: ЛП=4,4 см, КДР=4,4 см, КСР=2,8 см, ТМЖП=2,2 см, ТЗС=1,1 см. Определяется систолический прогиб передней створки митрального клапана и систолическое прикрытие правой коронарной створки аортального клапана. При Д- ЭхоКГ – высокоскоростной турбулентный ток в выносящем тракте ЛЖ.

Выполните задание:

- 1) Сформулируйте развернутый диагноз пациента?
- 2) Какие дополнительные исследования следует провести для уточнения особенностей течения заболевания?

Практическое занятие №24

Тема 4.3. Инфекционный эндокардит. Клиника, диагностика, лечение.

Ситуационное задание 1

Пациент А., 36 лет направлен в кардиохирургический центр для консультации из поликлиники. Пациент предъявляет жалобы на одышку, чувство тяжести в правом под- реберье, отеки на нижних конечностях, покалывание в области сердца, частые приступы перебоев в работе сердца, общую слабость, повышение температуры в вечернее время до 38. Из анамнеза известно, что пациент на протяжении двух лет употребляет наркотики (кокаин, героин) ЭКГ, выявлено отклонение ЭОС вправо, полная блокада правой ножки п. Гиса, направлен на консультацию в кардиохирургический центр для уточнения диагноза. Тоны сердца ясные ритмичные систолический шум на основании сердца слева от грудины, акцент второго тона над лёгочной артерией.

Выполните задание:

- 1) Какое заболевание можно предположить?
- 2) Определите дальнейшую тактику?

Практическое занятие №25

Тема 4.4. «Митральный стеноз: этиология, диагностика и современные методы коррекции порока.»

Ситуационное задание 1

В клинику поступила больная 42 лет с ревматическим сочетанным митральным пороком сердца. С целью уточнения диагноза ей проведено рентгенологическое исследование.

Выполните задание:

- 1) Укажите рентгеноскопические и рентгенографические признаки, характерные для митрального стеноза, в отличие от недостаточности митрального клапана

Практическое занятие №26

Тема 4.5. Митральная недостаточность: этиология, диагностика и современные методы коррекции порока.

Ситуационное задание 1

Больной К., 20 лет после автокатастрофы доставлен в реанимационное отделение с диагнозом: Сочетанная травма: закрытая черепно-мозговая травма, ушиб головного мозга средней степени тяжести, субарахноидальное кровоизлияние, ушиб сердца, легких и печени, закрытый перелом левого плеча и переломы VIII-IX ребер слева, травматический шок III степени тяжести. Данные обследования: ЭКГ Атриовентрикулярная диссоциация, неполная блокада правой ножки пучка Гиса, увеличение электрической активности левого желудочка. Депрессия сегмента ST,

переходящая в "сглаженный", почти изоэлектрический зубец Т, в отведениях V1-V3 выпуклый подъем сегмента STс переходом в отрицательный зубец Т. ЭХО-КГ умеренное расширение левых полостей сердца, без гипертрофии его стенок. Гиперкинезия передней створки митрального клапана. Переднелатеральная папиллярная мышца выглядит "яркой". Выраженная митральная регургитация II-III степени. Вызван кардиохирург для консультации.

Выполните задание:

- 1) Ваш предварительный диагноз
- 2) Ваши рекомендации по дальнейшей тактике лечения.

Практическое занятие №27

Тема 4.6. Аортальный стеноз и недостаточность: этиология, диагностика и современные методы коррекции порока.

Ситуационное задание 1

Больная И., 48 лет поступила в кардиохирургическое отделение с жалобами на одышку при незначительной физической нагрузке, быструю утомляемость, слабость, перебои в сердце, отеки нижних конечностей. Анамнез: Около 6 лет наблюдается у ревматолога по поводу ревматической болезни сердца. Последние ухудшение 3 месяца назад, когда усилилась одышка при ходьбе, снизилась толерантность к физической нагрузке, появилась слабость. Стали возникать боли в области сердца, давящего характера, возникающие при небольшой физической нагрузке. Объективно: При поступлении состояние средней степени тяжести. Имеется выраженный систолический шум на основании сердца. Нормальное положение ЭОС. Нарушение внутрижелудочковой проводимости. ЭХО-КГ: Ревматическая болезнь сердца. Комбинированный аортальный порок. Резкий аортальный стеноз с градиентом 118 мм рт.ст. Умеренная аортальная регургитация 2-3 степени. Врожденный двустворчатый клапан аорты: три комиссуры, сращены правая и некоронарная створки. Фиброз и кальциноз 3 степени аортального клапана. Умеренное расширение восходящей аорты.

Выполните задание:

- 1) Ваш клинический диагноз; основное направление терапии у данного пациента;
- 2) тактика хирургического лечения.

Практическое занятие №28

Тема 4.7. Транскатетерные методы коррекции аортального клапана: доказательная база. Современные клапаны для эндоваскулярной имплантации

Ситуационное задание 1

Больная П., 65 лет, поступила в клинику с жалобами на давящие боли за грудиной и одышку при физической нагрузке. При коронароангиографии выявлены стеноз 50% в средней трети передней нисходящей артерии и 60% стеноз в устье правой коронарной артерии. По данным эхокардиографии (ЭхоКГ): фракция выброса левого желудочка – 65%, зон нарушения локальной сократимости нет, гипертрофия миокарда левого желудочка, кольцо АК 2,2–2,3 см, Vmax 5,5 м/с, максимальный градиент на АК 120 мм рт.ст., средний градиент 66 мм рт.ст., площадь открытия АК 0,63 см², недостаточность АК II степени, митральная регургитация II степени, систолическое давление в легочной артерии 40 мм рт.ст.

Диагноз: Выраженный дегенеративный аортальный стеноз. ИБС: атеросклероз коронарных артерий. Артериальная гипертензия III степени, риск 4. ХСН II функционального класса по

NYHA. Сахарный диабет 2 типа, компенсация. Алиментарно-конституциональное ожирение III степени (индекс массы тела 42 кг/м²). Определены показания для транскатетерного протезирования аортального клапана.

Выполните задание:

- 1) Какой инструментальный метод исследования является золотым стандартом для определения анатомических параметров аортального клапана перед предстоящей процедурой TAVI
- 2) На основании каких данных ЭХО-КГ установлена выраженная степень тяжести аортального стеноза в данном случае?
- 3) Перечислите специфические осложнения процедуры транскатетерного протезирования аортального клапана

Практическое занятие №29

Тема 4.8. Кардиомиопатии. Этиология, патогенез. Эндоваскулярные и хирургические методы лечения гипертрофической кардиомиопатии.

Ситуационное задание 1

Больной П., 19 лет, впервые был госпитализирован в связи внезапно появившимся приступом сердцебиения. На ЭКГ зарегистрирована нерегулярная тахикардия с широкими комплексами QRS. Приступ прошел самостоятельно. При дифференциальной диагностике установлена фибрилляция предсердий (ФП) с проведением через добавочный путь с частотой желудочковых ответов 300 в мин и более. По данным Эхо-КГ была выявлена асимметричная ГЛЖ (межжелудочковая перегородка 20 мм, задняя стенка 13 мм) без признаков обструкции выходного тракта ЛЖ. Размеры камер были не увеличены. В дальнейшем пациент наблюдался с диагнозом ГКМП: асимметричная гипертрофия МЖП, необструктивный вариант. Синдром WPW: пароксизмальная форма ФП. Через 1,5 года впервые в жизни у пациента стали наблюдаться обморочные состояния. Во время одного эпизода потери сознания на ЭКГ регистрировали эпизоды асистолии желудочков до 5 с на фоне трепетания предсердий.

Выполните задание:

- 1) Какое вмешательство показано пациенту с целью профилактики внезапной сердечной смерти, обусловленной жизнеугрожающими нарушениями ритма?
- 2) С чем патогенетически могут быть связаны наблюдаемые у пациента пароксизмы ФП?

Практическое занятие №30

Раздел 5

Тема 5.1. Хроническая ишемическая болезнь сердца. Клиника, классификация, методы диагностики. Лекарственная терапия.

Ситуационное задание 1

Мужчина 59 лет, менеджер, обратился к участковому врачу с жалобами на давящие боли за грудиной, длительностью от 2 до 5 минут, возникающие при подъеме по лестнице на 2-й, 3-й этаж. Боли периодически отдают в левую руку, купируются нитроглицерином в течение 2-3 минут. Потребность в нитроглицерине 3-4 раза в день. Из анамнеза известно, что болен около года, за это время частота, длительность и интенсивность болей не изменилась. К врачу не обращался, нитроглицерин принимал по рекомендации знакомого. Семейный анамнез: мать умерла в 64 года, ОНМК, страдала АГ; отец – умер в 50 лет, ИМ.

Выполните задание:

- 1) Предположите наиболее вероятный диагноз. Ответ обоснуйте
- 2) Препараты каких групп антиангинальных лекарственных средств Вы бы рекомендовали пациенту в составе комбинированной терапии?
- 3) Какова Ваша дальнейшая лечебная тактика при неэффективности оптимальной медикаментозной терапии?

Практическое занятие №31

Тема 5.2. Реваскуляризация миокарда при ИБС: показания и основные методики.

Ситуационное задание с использованием симуляционного оборудования

Пациент М., 47 лет поступил с жалобами на жгучие, давящие боли за грудиной возникающие при ходьбе быстрым шагом, при подъеме на 2 этаж, купирующиеся приемом нитроглицерина. В анамнезе: 3 года назад перенес не-Q-инфаркт миокарда передней стенки ЛЖ. В течение последних 5 лет при измерении АД фиксируются цифры 150 и 90 мм рт. ст., однако регулярного гипотензивного лечения не получает. После перенесенного ИМ была проведена коронароангиография с выявлением стеноза с/з ПНА 60%. Принято решение о проведении нагрузочного теста с целью решения вопроса о возможности ЧТКА со стентированием ПНА.. Динамика ЭКГ – на 4 ступени физической нагрузки на 10 минуте отмечена горизонтальная депрессия ST в грудных отведениях на 0,15 мВ, сопровождаемая появлением болей в грудной клетке. Заключение: Толерантность к физической нагрузке низкая. Проба на ИБС положительная.

Выполните задание:

- 1) Ваша дальнейшая тактика лечения пациента. Выполните процедуру с применением симуляционного оборудования.
- 2) Если реваскуляризация миокарда необходима, как вид вмешательства предпочтительнее в данном случае?

Практическое занятие №32

Тема 5.3. Дополнительные методы диагностики в эндоваскулярной хирургии FFR/iFR. Возможности, особенности, показания.

Ситуационное задание 1

Больную 72 лет в последние полгода беспокоят боли в левой половине грудной клетки при незначительной физической нагрузке с иррадиацией в левую руку. Боли купируются приёмом нитратов. В результате обследования определены показания для проведения диагностической коронарографии. При коронарографии: протяженный стеноз ПНА в с/з 50-55%. С целью определения функциональной значимости выявленного поражения проведено измерение фракционного резерва кровотока – 0,65.

Выполните задание:

- 1) На основании каких данных принято решение о проведение дополнительного метода диагностики (ФРК)
- 2) Определите дальнейшую тактику лечения, учитывая полученные данные ФРК

Практическое занятие №33

Тема 5.4. Дополнительные методы визуализации в эндоваскулярной хирургии. IVUS и ОКТ. Возможности, особенности, показания.

Ситуационное задание 1

Больной С., 58 лет, поступил в стационар с жалобами на приступы давящих болей за грудиной с иррадиацией в левую руку, возникающие при физической нагрузке (ходьба не более 200 м, подъеме по лестнице не выше 2 этажа), купирующиеся приёмом «Нитроспрея» через 1-2 минуты. Проведена коронарография: Тип кровоснабжения левый. Стеноз ствола ЛКА – 75%. ПМЖВ-стеноз в проксимальном сегменте 60-65%. ОВ-стеноз в среднем сегменте 30%. ПКА-неровности контуров. Выполнена имплантация коронарного стента в стЛКА с выходом в ПНА с последующей кинесинг-дилатацией с ОА. Для оценки результата стентирования интраоперационно выполнено ОКТ.

Выполните задание:

- 1) Какие параметры проведенного стентирования возможно оценить с помощью метода ОКТ в данном клиническом случае?
- 2) Каковы ваши действия при выявлении мальаппозиции стента в области ствола ЛКА?

Практическое занятие №34

Тема 5.5. Острый коронарный синдром. Клиника, диагностика, лечение. Международные рекомендации. Медикаментозное и рентгенэндоваскулярное лечение.

Ситуационное задание 1

Больной Л. 72 лет. После физической нагрузки внезапно появилась сильная давящая боль за грудиной, сопровождавшаяся резкой слабостью, холодным потом. Боль продолжалась около 6 часов. При осмотре: состояние больного тяжёлое, он мечется от боли; кожные покровы влажные, бледные, цианоз губ. АД 120/80 мм рт. ст. Пульс 78 в минуту. Перкуторно граница сердца расширена влево на 1,5 см от средней ключичной линии. Аускультативно: тоны сердца глухие. На ЭКГ – депрессия сегмента ST на 3 мм в V4 – V6 и отрицательный T

Выполните задание:

- 1) Ваш предположительный диагноз
- 2) Какие дополнительные методы обследования необходимо провести с целью постановки окончательного диагноза?

Практическое занятие №35

Тема 5.6. Стволовые поражения коронарных артерий. Выбор тактики лечения. Особенности эндоваскулярного лечения.

Ситуационное задание 1

У мужчины 58 лет в анамнезе ИБС, повторные стентирования ПМЖВ (на границе проксимального и среднего сегментов), в последний раз – стент с лекарственным покрытием. В настоящее время – возобновление клиники стенокардии. Пациенту проведен стресс- ОФЭКТ, в ходе которого на высоте нагрузки зарегистрирована горизонтальная депрессия сегмента ST>1,5 мм на ЭКГ, сопровождавшаяся ангинозной болью, на сцинтиграмме – обратимые значимые

дефекты перфузии в передней и боковой стенке ЛЖ. Выполнена коронарография, выявлен краевой рестеноз 85% у проксимального края стента.

Выполните задание:

- 1) Какова Ваша дальнейшая тактика лечения?
- 2) Насколько правомерно согласно клиническим рекомендациям по реваскуляризации миокарда рекомендовать пациенту реваскуляризацию посредством операции аортокоронарного шунтирования (MIDCAB) ?

Практическое занятие №36

Тема 5.7. ЧКВ при хронической ИБС, методика проведения вмешательства. Послеоперационное наблюдение пациентов.

Ситуационное задание 1

Мужчина 58 лет обратился на консультацию после проведенного обследования в другом стационаре. В ходе проведения КТ грудной клетки были выявлены признаки коронарного атеросклероза, что послужило причиной для выполнения коронарографии. По ее результатам выявлен 50-60% стеноз основного ствола ЛКА. Пациенту выполнили внутрисосудистое УЗИ, по его данным минимальная площадь просвета сосуда в стволе ЛКА составила 5 мм². По словам пациента, он регулярно выполняет физические нагрузки, при этом не отмечает каких-либо жалоб. В прошлом курил, но бросил много лет назад. Сопутствующих заболеваний нет. Пациент не настроен на оперативное лечение.

Выполните задание:

- 1) Какие рекомендации Вы дадите пациенту?
- 2) На чем может основываться выбор метода реваскуляризации миокарда в данном случае?

Практическое занятие №37

Тема 5.8. Бифуркационные поражения коронарных артерий. Выбор методики стентирования.

Ситуационное задание с использованием симуляционного оборудования

Мужчина 52 лет поступил с жалобами на нарастающие в течение последних 2-х недель загрудинные боли при физической нагрузке. В анамнезе стаж курения более 35 лет, артериальная гипертензия, сахарный диабет 2 типа, контролируемый диетой. Пациенту выполнена коронарография, по результатам которой выявлено бифуркационное поражение с/з ПНА-ДА (1:1:0 по Медина) 90%.

Выполните задание:

- 1) Какова Ваша тактика эндоваскулярного метода лечения в данной ситуации? Выполните процедуру с применением симуляционного оборудования.
- 2) При каких условиях может потребоваться стентирование боковой ветви бифуркации (ДА) ?

Практическое занятие №38

Тема 5.9. Хронические окклюзии коронарных артерий. Методы реканализаций. Определение показаний для эндоваскулярной реканализации коронарных артерий.

Ситуационное задание 1

65-летний мужчина с множественными факторами риска ССС имеет положительный результат перфузионная сцинтиграфия миокарда с дефектами перфузии по передней стенке, с типичной болью в грудной клетке. По данным коронарографии: ПКА без особенностей. Огибающая артерия диффузно изменена, без гемодинамически значимых изменений, Хроническая окклюзия с/з ПНА с межсистемными перетоками.

Выполните задание:

- 1) Ваша тактика лечения? На чем основывается необходимость реваскуляризации миокарда в данном случае?
- 2) Перечислите основные методики реканализации хронических окклюзий коронарных артерий.

Практическое занятие №39

Тема 5.10. Рентгенэндоваскулярные вмешательства при кальцинированных поражениях.

Ситуационное задание 1

59-летний мужчина поступает с жалобами на боль за грудиной в покое и гипертрофией левого желудочка по данным ЭХО-КГ с неспецифическими изменениями сегмента ST и зубца T. Тропонин отрицательный. На коронарографии выявлен стеноз ОА в с/з 85% с выраженным кальцинозом. Многочисленные попытки предилатации стенозированного сегмента ОА баллонными катетерами высокого давления безуспешны.

Выполните задание:

- 1) Какие дополнительные методы борьбы с выраженным кальцинозом коронарных артерий Вы знаете?
- 2) Чем опасно неоптимальное раскрытие стента вследствие выраженного кальциноза в отдаленном периоде?

Практическое занятие №40

Тема 5.11. Кардиогенный шок. Методы рентгенэндоваскулярных вмешательств при остром коронарном синдроме с подъемом сегмента ST.

Ситуационное задание 1

В приемное отделение районной больницы бригадой СМП из дома доставлен мужчина, 62 лет, с интенсивными болями в грудной клетке, появившимися с вечера и сопровождавшимися холодным липким потом. Бригада СМП зафиксировала АД 85/70 мм.рт.ст., зарегистрировала ЭКГ. Диагноз: острый ИМ. Больной госпитализирован в отделение реанимации. При поступлении: состояние крайне тяжелое. Больной вял, заторможен. Жалуется на загрудинные боли. Общая бледность, диффузный цианоз, мраморный рисунок кожи. Кожа холодная, липкий пот. Мочевой пузырь пуст. Частота дыхания 22 в минуту, в легких хрипов нет. Тоны сердца едва прослушиваются, ЧСС 100 в мин, АД аускультативно не определяется, по пульсу систолическое 65 мм.рт.ст. На ЭКГ синусовая тахикардия, гипертрофия левого желудочка; острая фаза распространенного крупноочагового ИМ.

Выполните задание:

- 1) Определите вид неотложного состояния по сведениям указанным в задаче.

2) Составьте алгоритм оказания неотложной помощи пациенту, на всех этапах.

Практическое занятие №41

Тема 5.12. Основные осложнения при выполнении чрескожных коронарных вмешательств.

Ситуационное задание 1

Больной 50 лет поступил в клинику с диагнозом: распространенный передний инфаркт миокарда. После двух суток лечения в блоке интенсивной терапии стал жаловаться на чувство нехватки воздуха, сухой кашель. При обследовании выявлен систолический шум на верхушке и в точке Боткина, ранее не выслушивавшийся.

Выполните задание:

- 1) Предположительный диагноз?
- 2) Объясните потенциальный механизм осложнения ИМ в данном случае
- 3) Ваша тактика лечения?

Практическое занятие № 42

Практическое занятие по теме учебным планом не предусмотрено

3 семестр

Практическое занятие №43

Раздел 6

Тема 6.1. Хроническая ишемия нижних конечностей. Причины клиника, стадии ишемии нижних конечностей. Преимущественная локализация стенозов и окклюзий Атеросклероз бедренно-подколенного сегмента артерий нижних конечностей. Этиология, клиника, диагностика, эндоваскулярные методы лечения.

Ситуационное задание 1

Больной А., 61 г., поступил с жалобами на боли в верхней трети бедра с обеих сторон при ходьбе на расстояние на 100 метров.

Выполните задание:

- 1) Какие дополнительные инструментальные методы исследования необходимы у данного пациента?
- 2) Предположительная локализация поражения?

Ситуационное задание 2

Пациент А. 56 лет обратился в поликлинику с жалобами на боли в нижних конечностях при ходьбе, а также периодически возникающее онемение пальцев стоп. Страдает гипертонической болезнью в течение 5 лет. Уставлено, что боли в икроножных мышцах, а также в верхних отделах бедер и ягодиц возникают при ходьбе через 100м. Пульсация на обеих бедренных артериях резко ослаблена; над бедренными и подвздошными артериями выслушивается систолический шум. Пульсация на подколенных артериях и артериях обеих стоп отсутствует. Язвенно-некротических поражений на нижних конечностях нет.

Выполните задание:

- 1) Ваш предварительный диагноз?
- 2) Какая степень ишемии нижних конечностей у данного пациента согласно классификации Фонтена - Покровского?
- 3) Дальнейшая тактика ведения пациента

Практическое занятие №44

Тема 6.2 Синдром Лериша. Причины, симптомы. Оперативное лечение. Атеросклероз подвздошно-бедренного сегмента артерий нижних конечностей. Этиология, клиника, диагностика, эндоваскулярные методы лечения.

Ситуационная задача

У 63 летнего больного после ходьбы через каждые 50 метров отмечаются боли в правой икроножной мышце появляться. При длительном стоянии начал чувствовать в них усталость. При осмотре: правая стопа и правая голень по сравнению с левой бледноваты, холоднее на ощупь. Пульсация на правой ноге определяется лишь на бедренной артерии, пульсация при этом ослаблена, а при аускультации выслушивается систолический шум. Общее состояние больного удовлетворительное.

Выполните задание:

Ваш предварительный диагноз?

Какие инструментальные методы исследования необходимы для подтверждения диагноза?

Практическое занятие №45

Тема 6.3. Атеросклероз артерий голени. Этиология, клиника, диагностика, эндоваскулярные методы лечения. Диабетическая стопа.

Ситуационное задание 1

Пациент К. 45 лет поступил в отделение сосудистой хирургии с жалобами на боли в икроножной мышце правой нижней конечности, возникающие при ходьбе через 30м. 2 года назад впервые возникли жалобы на зябкость и чувство онемение правой стопы. Затем присоединились боли в икроножных мышцах при ходьбе на расстояние до 1000м. Постепенно дистанция безболевого ходьбы стала сокращаться. Очевидное ухудшение отмечает за последний месяц, когда появились отечность стопы, язва ногтевой фаланги первого пальца и боли в покое. Также страдает ИБС (1,5 года назад перенес инфаркт миокарда) и артериальной гипертензией. При осмотре отмечается бледность и отечность правой стопы и нижней трети голени. Первый палец правой стопы гиперемирован, а на его ногтевой фаланге имеется язва диаметром 8мм. Стопа и голень пальпаторно холодные на ощупь обычной окраски. Пульсация на правой нижней конечности определяется только в паховой складке, а ниже отсутствует. Пульсация на левой нижней конечности определяется на всех уровнях.

Выполните задание:

- 1) Какое заболевание, по вашему мнению, вызвало хроническую ишемию нижних конечностей?
- 2) Какой артериальный сегмент поражен у данного пациента?
- 3) Какой неинвазивный инструментальный метод наиболее информативен для топической диагностики данного варианта заболевания?

Практическое занятие №46

Тема 6.4. Аневризмы и расслоение грудного отдела аорты. Этиология, клиника, диагностика, лечение.

Ситуационное задание 1

Больной А., 64 г., поступил с жалобами на интенсивные боли в грудной клетке, одышку, слабость. Боли возникли 2 суток назад, в начале они локализовались в области сердца, затем стали иррадиировать в спину по ходу позвоночника. При поступлении общее состояние средней тяжести. Тоны сердца глухие, ритмичные, пульс 100 ударов в 1 мин. Артериальное давление 110/65 мм рт. ст. Выслушивается систолический шум в межлопаточной области слева с иррадиацией на брюшную аорту. На ЭКГ: отклонение электрической оси сердца влево, перегрузка левого желудочка. На обзорной рентгенограмме грудной клетки: сердце небольших размеров, поперечник его не увеличен. Тень сосудистого пучка расширена влево, верхний контур его ровный, четкий. В косой проекции восходящий отдел и проксимальный отдел дуги аорты не увеличены. Дистальный отдел дуги аорты и нисходящая аорта расширены до 10 см в диаметре. С уровня перехода дуги в нисходящую аорту имеется баллонообразное расширение аорты с неровными контурами. На аортограмме ветви дуги аорты с умеренно выраженными признаками атеросклероза, четко прослеживается двойной контур в нисходящем отделе аорты; слева от него дополнительная тень 5x8 см, контрастность которой во время исследования не меняется.

Выполните задание:

- 1) Какой предположительный диагноз?
- 2) Какие дополнительные инструментальные методы исследования необходимы для диагностики расслаивающей аневризмы грудной аорты?
- 3) Тактика лечения пациента

Практическое занятие №47

Тема 6.5. «Аневризмы брюшного отдела аорты. Этиология, клиника, диагностика, лечение Подходы к лечению. Острый аортальный синдром»

Ситуационное задание 1

В отделение реанимации с жалобами на боли внизу живота поступил мужчина 65 лет, страдающий от сахарного диабета, артериальной гипертензии, гиперхолестеринемии и являющийся злостным курильщиком. Во время медицинского осмотра обращает внимание выраженная пульсация расширенного брюшного отдела аорты, аускультативно слышен грубый систолический шум в проекции аорты. На выполненной КТ отмечается расширение инфраренального отдела аорты до 6 см без признаков расслоения и разрыва.

Выполните задание:

- 1) Ваша тактика лечения?
- 2) Перечислите наиболее частые осложнения процедуры эндопротезирования аорты

Практическое занятие №48

Тема 6.6. Тромбоэмболия легочной артерии. Этиология, факторы риска. Гемодинамические и вентиляционные нарушения. Диагностика. Дифференциальная диагностика.

Ситуационное задание 1

У женщины 67 лет три дня назад была выполнена холецистэктомия. Сегодня, при попытке встать с постели появилась резкая слабость, головокружение и ощущение недостатка воздуха.

Вызван дежурный врач. К моменту осмотра самочувствие нормализовалось, жалоб нет. Объективно. Лежит низко. Кожные покровы сухие, теплые, небольшой цианоз губ. Периферических отеков нет ЧД 18 в 1 мин. Дыхание везикулярное, хрипов нет. Тоны сердца ясные, ритмичные. Пульс 90 в 1 мин, АД 120/80 мм рт. ст.

Выполните задание:

- 1) В описанной ситуации оцените клиническую вероятность ТЭЛА, укажите, какое исследование следует провести в первую очередь для подтверждения/исключения этого диагноза.
- 2) Перечислите основные признаки ТЭЛА по данным ЭХО-КГ

Практическое занятие №49

Тема 6.7. Консервативные методы лечения ТЭЛА: антикоагулянтная и тромболитическая терапия. Хирургические и эндоваскулярные методы лечения и профилактики.

Ситуационное задание с использованием симуляционного оборудования

В условиях симуляционного центра выполните ангиопульмонографию. Перечислите основные ангиографические признаки хронической тромбоэмболии легочной артерии.

Практическое занятие №50

Тема 6.8. Атеросклеротическое поражение брахиоцефальных артерий. Этиология, клиника, диагностика, эндоваскулярные методы лечения.

Ситуационное задание 1

Больной П. 56 лет, предъявляет жалобы на утомляемость, слабость в левой руке, 3 месяца назад пациент перенес инсульт в бассейне правой ВСА. По данным УЗИ исследования брахиоцефальных артерий: окклюзия внутренней сонной артерии справа, стеноз ВСА слева 80%, извитость ПА в позвоночном канале справа.

Выполните задание:

- 1) Какие методы исследования нужно провести для определения тактики лечения.
- 2) Предложите эндоваскулярные методы лечения, какие мероприятия нужно провести для профилактики тромбоэмболических осложнений.

Практическое занятие №51

Тема 6.9. «Хроническая ишемия органов пищеварения. Этиология, клиника, диагностика, эндоваскулярные методы лечения. Острое нарушение мезентериального кровообращения (тромбоз, эмболия). Этиология, клиника, диагностика, лечение»

Ситуационное задание 1

У мужчины 52 лет, страдающего ИБС с мерцательной аритмией, внезапно появились резкие боли в животе разлитого характера. Вскоре появилась рвота (дважды), не приносящая облегчения. Через 2 часа от начала заболевания пациент доставлен в лечебное учреждение. При осмотре: поведение пациента беспокойное из-за сильных болей в животе. Живот при пальпации мягкий, болезненный в эпигастральной и мезогастральной областях. Перистальтика вялая. Симптом Щеткина - Блюмберга отрицательный. При ректальном исследовании - на перчатке кал обычного цвета. Общий анализ крови: лейкоцитоз до $17,0 \times 10^9/\text{л}$. ЭКГ - без особенностей.

Выполните задание:

- 1) Ваш предположительный диагноз?
- 2) План обследования и тактика ведения пациента?

Практическое занятие №52

Тема 6.10. Острое нарушение мезентериального кровообращения (тромбоз, эмболия). Этиология, клиника, диагностика, лечение. Методы оперативного лечения заболевания артерий (эмболэктомия, эндартерэктомия, шунтирование, протезирование, методы непрямой реваскуляризации). Показания, осложнения.

Ситуационное задание 1

У больной, страдающей мерцательной аритмией, внезапно возникли интенсивные боли в животе, сопровождающиеся однократным жидким стулом. Доставлена в приемное отделение через 2 ч с момента заболевания, осмотрена хирургом. Установлено, что пульс достигает 90 в минуту, аритмичный; артериальное давление 190/100 мм рт.ст. Язык влажный, живот не вздут, участвует в акте дыхания равномерно всеми отделами, перистальтические шумы ослаблены. При пальпации в области мезогастрия выявлен болезненный отдел, перитонеальные симптомы не определяются.

Выполните задание:

- 1) Ваш предположительный диагноз?
- 2) План обследования и тактика ведения пациента?

Практическое занятие №53

Тема 6.11. «Врожденные артериовенозные свищи (Синдром Паркса - Вебера), гемангиомы лица и головы. Клиника, диагностика, эндоваскулярное лечение. Методы оперативного лечения заболевания артерий (эмболэктомия, эндартерэктомия, шунтирование, протезирование, методы непрямой реваскуляризации). Показания, осложнения»

Ситуационное задание 1

Пациент 24 лет, поступил с жалобами на наличие опухолевидного образования и боли тянущего характера по внутренней поверхности левого предплечья, ограничение разгибания в межфаланговых сочленениях левой кисти. Образование увеличивалось как в длину, так и по окружности предплечья. В последующем отметил ограничение разгибания в пальцах левой кисти, которое в динамике нарастало. Рост опухоли левого предплечья и прогрессирование контрактуры в пальцах левой кисти послужили причиной госпитализации. Левое предплечье в сравнении с правым асимметрично за счет плотного объемного образования, локализующегося по внутренней поверхности и занимающего всю длину предплечья — от локтевого сустава до лучезапястного. Кожные покровы без трофических изменений, венозный рисунок усилен. Активные движения в левом локтевом суставе в полном объеме, в левом лучезапястном ограничены. Ограничено разгибание в межфаланговых сочленениях левой кисти. Мышечной контрактуры нет. При пальпации определяется незначительная болезненность преимущественно в нижней трети предплечья. Пульсация лучевой и локтевой артерий определяется отчетливо. Лабораторные показатели и ЭКГ в пределах нормы. Рентгенография костей левого предплечья: отмечается утолщение костей в средней трети за счет периостальных наслоений с неровным наружным контуром локтевой кости. Мягкие ткани предплечья утолщены, отечны, с множественными инородными телами округлой формы — флеболиты.

Костномозговой канал в лучевой кости сужен, в локтевой — расширен. Дуплексное сканирование магистральных артерий левого предплечья: артерии проходимы на всех уровнях, кровоток магистрального типа. Глубокие вены проходимы. По внутренней поверхности предплечья от локтевого сустава до лучезапястного конгломерат варикознорасширенных вен, без четких границ.

Выполните задание:

- 1) Предположительный диагноз?
- 2) Какие дополнительные методы обследования необходимы в данном случае?
- 3) Принципы лечения пациентов с артерио-венозными фистулами?

Практическое занятие №54

Раздел 7

Тема 7.1. Основы хирургического лечения ВПС. Паллиативные вмешательства. Патологические изменения давления в камерах сердца при ВПС и ППС. Индексы Наката, МакГуна.

Ситуационное задание 1

Мальчик 1 год 4 месяцев. Ребёнок от первой беременности женщины 29 лет, протекавшей с угрозой прерывания в первом триместре. Масса тела при рождении 2800г длина 47 см. На 3 сутки жизни появился цианоз. Выслушивается систолический шум над всей поверхностью сердца. Был поставлен диагноз Тетрада Фалло. На 5 сутки жизни была выполнена хирургическая операция по наложению подключично легочного анастомоза. Ребенок в стабильном состоянии был выписан из больницы. Поступил в стационар в связи с нарастанием цианоза. Была выполнена ангиокардиография с оценкой инвазивной физиологии порока. Отмечается гипоплазия ветвей легочных артерий. Отмечается деформация/ стеноз на месте подключично легочного анастомоза.

McGoon=1.5, Nakata index= 160, Lower Lobe index 60.

Принято решение выполнения радикальной коррекции порока.

Выполните задание:

1. Какие изменения инвазивного давления в камерах сердца можно наблюдать у детей с Тетрадой Фалло?
2. Что характеризуют индексы МакГуна и Наката? Какие основные параметры используются для расчета этих индексов?

Практическое занятие №55

Тема 7.2. Врожденные пороки сердца. Методы эндоваскулярного лечения.

Ситуационное задание 1

Девочка, возраст- 4 сутки жизни, от второй беременности, протекавшей с гриппом на пятой неделе гестации. Роды протекали со стимуляцией родовой деятельности. Масса тела при рождении 2700 г, длина 52 см. На вторые сутки жизни у ребенка появился цианоз, который усиливается во время крика и кормления. В роддоме был услышан грубый систолический шум над областью сердца. С подозрением на ВПС ребенок госпитализирован в стационар, где поставлен диагноз Тетрада Фалло.

Наследственность: Матери 20 лет, отцу 25, считают себя здоровыми.

При осмотре: ребенок беспокоен, отмечается цианоз кожных покровов, ЧСС 160 уд/мин, ЧД 77уд/мин. Печень и селезенка не увеличены.

Эхо-КГ данные: сократительная способность сердца не снижена, градиент на легочной артерии 80 мм.рт.ст. (обструкция выходного отдела правого желудочка)

Выполните задание:

1. Что включает в себя симптомокомплекс Тетрада Фалло.
2. Какие вспомогательные оперативные вмешательства (эндоваскулярные и хирургические) могут быть применены для детей с тетрадой Фалло.

Практическое занятие №56 **Тема 7.3 Врожденные пороки сердца. ДМЖП.**

Ситуационное задание 1

Девочка, 5 месяцев. Родители жалуются на задержку роста. При первичном осмотре отмечается систолическое дрожание, акцент второго тона над легочной артерией. По ЭКГ отмечается увеличение левых отделов сердца с гипертрофией левого предсердия. По рентгену отмечается увеличение левого предсердия, левого желудочка, а также легочной артерии. По ЭхоКГ отмечается высокий систолический градиент на легочной артерии. Сатурация крови 99%, Гемоглобин 125г/л, АД 110/70, ЧСС 130/мин, ЧДД 35/мин.

Выполните задание:

1. Какой предварительный диагноз можно поставить ребенку?
2. Какие обследования могут подтвердить диагноз, какова тактика лечения ?

Практическое занятие №57 **Тема 7.4 Врожденные пороки сердца. ДМПП**

Ситуационное задание 1

Ребенок 3 года, поступил в клинику для выяснения причин частой заболеваемости мальчика. При поступлении жалобы на пониженный аппетит, утомляемость, выраженную бледность. Основной причиной обращения к врачу послужили частые повторные, плохо поддающиеся лечению бронхиты. Масса тела при рождении составляла 3050 г, длина тела — 52 см. В связи с перенесённой асфиксией к груди приложен через 8 ч. Период новорожденности протекал удовлетворительно, с первых недель жизни мать отмечала, что ребенок при кормлении быстро уставал и плохо прибавлял в весе. Грудное вскармливание в виде нерегулярных 8-10-кратных кормлений в день он получал до 2,5 мес. Далее ребенок был быстро переведен на искусственное вскармливание. Показатели нервно-психического развития в целом соответствовали стандартам. В возрасте 6 мес впервые перенес ОРЗ в форме бронхита. ЭКГ: синусовый ритм с частотой 108 в минуту, вертикальная электрическая позиция. Ось сердца не отклонена, вольтаж зубцов равен 26 мм, во втором отведении ширина высокого и заостренного зубца Р и интервал Р-Q одинаковы и равны 0,11 сек; отмечаются признаки повышенной возбудимости правых отделов сердца. Эхокардиографическое исследование: незначительное увеличение толщины стенки правого предсердия и небольшое увеличение полости правого желудочка. Анатомическая структура клапанов полностью сохранена, при

этом четко прослеживается высокоамплитудный систоло-диастолический поток в средней трети межпредсердной перегородки. Рентгенологическое исследование органов грудной клетки: картина легочных полей с выраженным равномерным усилением сосудистого рисунка обоих легких.

Выполните задание:

1. Какой предварительный диагноз можно поставить ребенку?
2. Какие методы лечения данного порока применяются на сегодняшний день?

Практическое занятие №58

Тема 7.5 Врожденные пороки сердца. ОАП

Ситуационное задание 1

Больной 17 лет поступил в больницу с жалобами на одышку, усиливающуюся при физической нагрузке, быструю утомляемость, сердцебиение.

Объективно: отмечается отставание в физическом развитии, бледность кожных покровов.

При аускультации определяется грубый «машинный» систолодиастолический шум во 2-м межреберье слева от грудины. Шум проводится в межлопаточное пространство и на сосуды шеи. В легких дыхание везикулярное. Пульс – 70 ударов в 1 мин., АД – 100/60 мм рт. ст.

Рентгенологически – усиление легочного рисунка, признаки гипертрофия левого желудочка, выбухание дуги легочной артерии. На ЭКГ – норма. На аортографии – одновременное контрастирование и легочной артерии.

Выполните задание:

1. Предварительный диагноз? Методы обследования?
2. Показания к операции? Эндоваскулярные и хирургические методы лечения порока.

Практическое занятие №59

Тема 7.6. Коарктация аорты. Клиника, диагностика, эндоваскулярные методы лечения.

Ситуационное задание 1

Родители ребенка 8 лет обратили внимание на выраженное развитие мышц плечевого пояса у ребенка по сравнению с недоразвитием мышц нижних конечностей.

Объективно: диспропорция в развитии. Систолическое артериальное давление на верхних конечностях 150 мм рт. ст., а на нижних конечностях – 60 мм рт. ст. Рентгенологически – расширение границ сердца влево. ЭКГ – признаки гипертрофии левого желудочка. При аускультации – тоны сердца звучные ясные, акцент 2-го тона над аортой, систолический шум на сосудах шеи, под правой ключицей. В легких дыхание везикулярное. Живот мягкий безболезненный. Пульсация брюшной аорты резко ослаблена, пульс на артериях бедра резко ослаблен.

Выполните задание:

1. Какую патологию можно предположить у ребенка? Какие исследования позволят поставить окончательный диагноз?
2. Хирургические методы лечения порока. Преимущества эндоваскулярных методов над хирургическими.

Практическое занятие №60

Тема 7.7. Врожденный порок сердца: изолированный стеноз легочной артерии. Клиника, диагностика, эндоваскулярные методы лечения.

Ситуационное задание 1

Женщина 25 лет без впервые обратилась с жалобами на тяжесть в груди и одышку, с двумя эпизодами обморока в течение одного года. При осмотре пациентка нормостенического телосложения. Систолический шум над легочной артерией. Первый тон сердца нормальный, второй тон расщеплен. Грубый систолический шум изгнания лучше всего слышался на месте выслушивания легочной артерии. Шум усиливается во время вдоха. Легкие были чистыми, без хрипов. Пациентка находилась в состоянии эупноэ с насыщением гемоглобина кислородом 97% в окружающем воздухе. Клинических признаков острой правожелудочковой недостаточности нет. У пациентки отмечается гепатомегалия с размахом печени 16 см. По данным ЭКГ отмечается правая ось сердца с гипертрофией правых отделов сердца. Отмечается ускорение кровотока на легочной артерии.

Выполните задание:

1. Предварительный диагноз. Специфические методы диагностики. Степени тяжести порока.
2. Эндоваскулярное и хирургическое лечение порока, особенности .

Практическое занятие №61

Тема 7.8. Врожденный порок сердца: пороки группы Фалло. Патофизиология. Клиника, диагностика, оперативное лечение. БАЛК. Причины. Показания к закрытию БАЛК

Ситуационное задание 1

Шестилетний мальчик доставлен в отделение неотложной помощи. По словам матери у ребенка был цианоз носогубного треугольника и конечностей, сопровождающийся одышкой при средней физической нагрузке. В прошлом году у него были 4 подобных припадков, которые улучшаются, когда ребенок приседает. Болезнь начал с рождения, с повторяющимися картинами акроцианоза и потоотделения во время кормления. В возрасте одного года был обнаружен шум, но он был диагностирован как функциональный и не получил медицинского наблюдения. Мать сообщает, что за последние 3 месяца состояние ребенка ухудшилось. Наблюдается задержка физического развития, сатурация крови 73%, очевидный акроцианоз. При аускультации выслушивается нарастающий мезосистолический изгоняющий шум в верхней парастернальной области.

Лабораторные тесты показывают гемоглобин 17,3 г / дл и полицитемию. ЭКГ выявляет отклонение оси QRS вправо, тогда как рентгенограмма грудной клетки показывает подъем верхушки за счет роста правых полостей и уменьшения калибра легочной артерии, что дает изображение «ботинка».

Выполните задание:

1. Предварительный диагноз. По каким характерным признакам можно дифференцировать данный порок?
2. С чем связано ухудшение состояния ребенка? Какие методы лечения можно применить, для улучшения состояния ребенка?

Ситуационное задание 2

Девочка 1 год 3 месяца.

Анамнез: Ребенок поступил в стационар на машине «скорой помощи» на 13 день жизни. Состояние ребенка тяжелое. Отмечается прогрессирующее снижение сатурации крови. Во время приема $SpO_2=74\%$. Отмечается выраженный цианоз. Выполнены инструментальные исследования (ЭхоКГ, МСКТ), диагностирована транспозиция магистральных сосудов, с интактной межжелудочковой перегородкой, с открытым овальным окном, и открытым артериальным протоком. Начали инфузию силденафила. Принято решение провести процедуру атриосептостомии. В связи с ухудшением состояния ребенка, в 3 месяце жизни, был сформулирован кавопульмональный анастомоз. Месяц назад было выполнено чрезвенное зондирование для оценки физиологии порока и решении тактики лечения пациентки. По данным ангиографии выявлены многочисленные большие аортолегочные коллатеральные артерии (БАЛК). Давление в легочной артерии 13 мм.рт.ст. при системном давлении 98/65 мм.рт.ст.

Выполните задание:

1. К чему могут привести большое количество БАЛК?
2. В каких случаях нужно закрывать БАЛК?

Практическое занятие №62

Тема 7.9. Врожденный порок сердца: транспозиция магистральных сосудов. Клиника, диагностика. Паллиативные и радикальные операции.

Ситуационное задание 1

Ребенок 3 лет, планово поступил в стационар. Из анамнеза известно, что у ребенка с рождения отмечался диффузный цианоз кожи и видимых слизистых оболочек. В возрасте 7 дней проведена процедура Рашкинда (атриосептостомия). С 3 месяца и до настоящего времени находился дома. При поступлении кожные покровы и видимые слизистые оболочки умеренно цианотичные, акроцианоз, пальцы в виде «барабанных палочек» ногти «часовых стекол», деформация грудной клетки. Аускультативно тоны ритмичные, ЧСС 160 уд/мин, акцент второго тона во втором межреберье слева, дыхание глубокое.

Выполните задание:

1. Предварительный диагноз. Для чего выполняется процедура Рашкинда у таких больных?
2. Какие методы диагностики используются для уточнения диагноза? Какие вмешательства проводятся у детей с такими пороками?

Практическое занятие № 63

Практическое занятие по теме учебным планом не предусмотрено

4 семестр

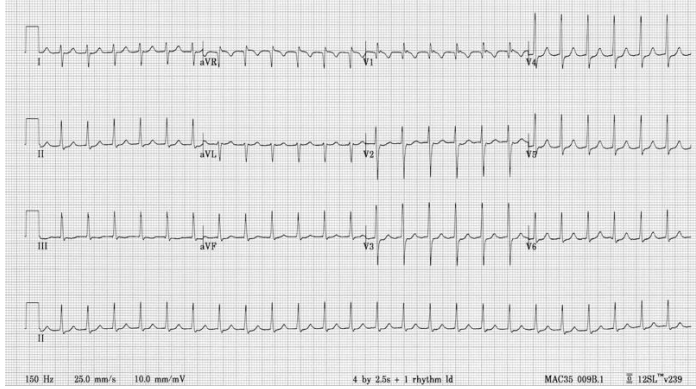
Практическое занятие №64

Раздел 8

Тема 8.1. Классификация нарушений ритма сердца. Основные виды инвазивной и неинвазивной диагностики. Режимы электрокардиостимуляции.

Ситуационное задание 1

Мужчина 27 лет предъявляет жалобы на ощущение сердцебиения, появившееся около часа назад. Анамнез без особенностей. Дыхание везикулярное, 18/ мин. АД 120/70 мм.рт.ст.. Живот мягкий безболезненный. ЭКГ имеет следующий вид:



Выполните задание:

1. Какое исследование позволит диагностировать нарушение ритма такого плана?
2. Какие антиаритмические препараты используются для верхнежелудочковых нарушений ритма?

Практическое занятие №65

Тема 8.2. Основы программирования ЭКС/ИКД. Виды электрофизиологических исследований, показания, противопоказания.

Ситуационное задание 1

Женщина, 80 лет. Жалуется на резкую слабость, одышку в покое, чувство тяжести за грудиной, сикопа. Самочувствие ухудшилось несколько часов назад. В анамнезе АГ, дважды -инфаркт миокарда. Объективно: ортопноэ ЧД 20/мин. Был проведен Холтер Мониторинг. Наблюдаются кратковременные эпизоды полной АВ блокады (до 3.2 сек).

Выполните задание:

1. Какова тактика лечения у таких пациентов?
2. При каком случае ставится временный кардиостимулятор, при каком постоянный?
3. Оптимальный режим стимуляции в данном случае?
4. Какую тактику приемлемо применять в данном случае?

Практическое занятие №66

Тема 8.3. Электрокардиостимуляция. Режимы электрокардиостимуляции. Основы программирования ЭКС/ИКД. Показания и противопоказания к установке временного и постоянного ЭКС.

Ситуационное задание 1

Женщина, 80 лет. Жалуется на резкую слабость, одышку в покое, чувство тяжести за грудиной, сикопа. Самочувствие ухудшилось несколько часов назад. В анамнезе АГ, дважды -инфаркт миокарда. Объективно: ортопноэ ЧД 20/мин. Был проведен Холтер Мониторинг. Наблюдаются кратковременные эпизоды полной АВ блокады (до 3.2 сек).

Выполните задание:

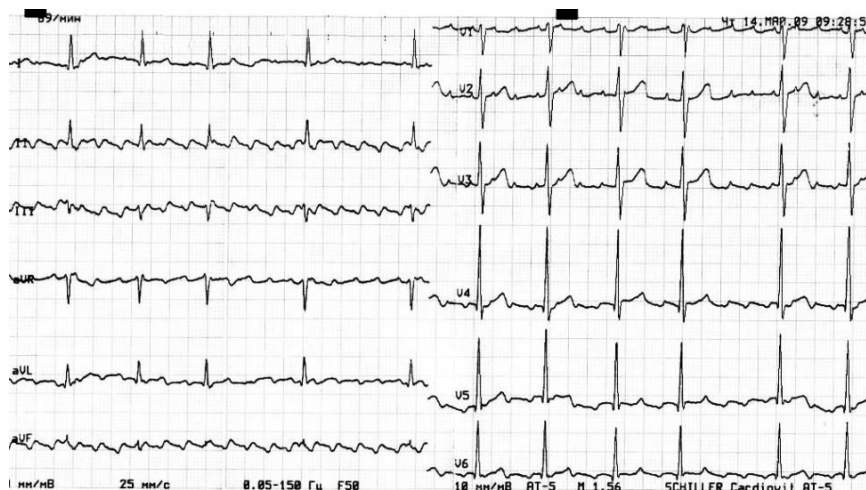1. Какова тактика лечения у таких пациентов?
2. При каком случае ставится временный кардиостимулятор, при каком постоянный? Какую тактику приемлемо применять в данном случае?

Практическое занятие №67

Тема 8.4. Анатомия проводящей системы сердца. Основные принципы консервативного лечения нарушений ритма сердца. Антиаритмические препараты.

Ситуационное задание 1

Женщина, 58 лет предъявляет жалобы на ощущения сердцебиения, появившееся около час назад. В анамнезе АГ, по поводу которой систематически не лечилась. Дыхание везикулярное, 17 уд/мин. АД 120/70 мм.рт. ст., пульс аритмичный 60-90 /мин. Живот мягкий, безболезненный.



Выполните задание:

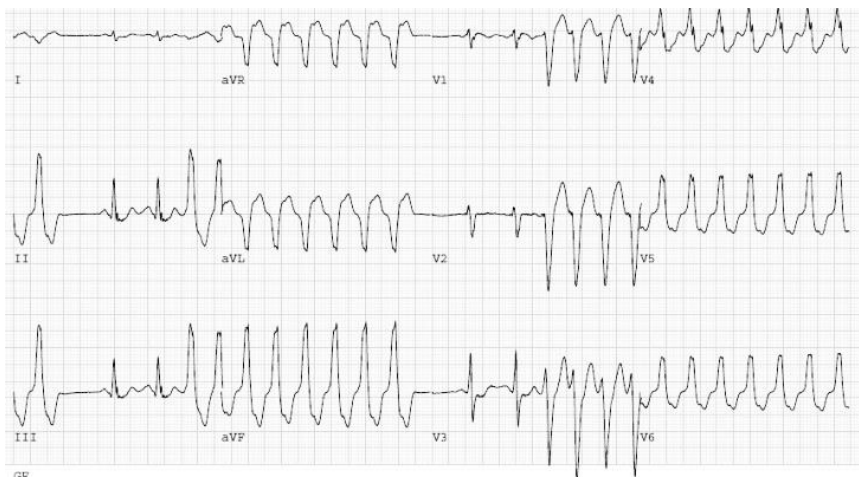
1. Какие группы антиаритмических препаратов существуют?
2. Какие антиаритмические препараты лучше применять в таких случаях?

Практическое занятие №68

Тема 8.5. Имплантируемые кардиовертеры-дефибрилляторы. Принципы работы. Показания и противопоказания к имплантации. Лечение сердечной недостаточности с помощью имплантируемых устройств.

Ситуационное задание 1

Пациентка 67 лет, жалуется на ощущение перебоев сердцебиения, сопровождающий слабостью, которые диагностированы 4 месяца назад как желудочковые экстрасистолы, желудочковые тахикардии (более 5 желудочковых комплексов). ЭКГ во время приступа имеет вид:



Выполните задание:

1. Какой вариант лечения и профилактики осложнений можно предложить такому пациенту?
2. Отличие Кардиовертер дефибрилляторов от обычных кардиостимуляторов.

Ситуационное задание 2

Мужчина 69 лет, обратился с жалобами на одышку при физической нагрузке (класс III по NYHA), и с одним эпизодом обморока в анамнезе. При осмотре пациент в сознании, ориентируется и подчиняется командам. ЧСС 76/мин, АД 90/60 мм.рт.ст. Сатурация 98%, ЧДД 19/мин, отеков нет. По ЭХО КГ – фракция выброса 20%, глобальная гипокинезия левого желудочка, диастолическая дисфункция, перикардального выпота нет. Согласно коронарографии, гемодинамически значимых поражений коронарных артерий нет. По Холтер мониторингованию определяется блокада левой ножки пучка Гисса с максимальным ЧСС 135 и минимальным 62/мин. Пациенту был имплантирован трёхкамерный электрокардиостимулятор (ресинхронизатор).

Выполните задание:

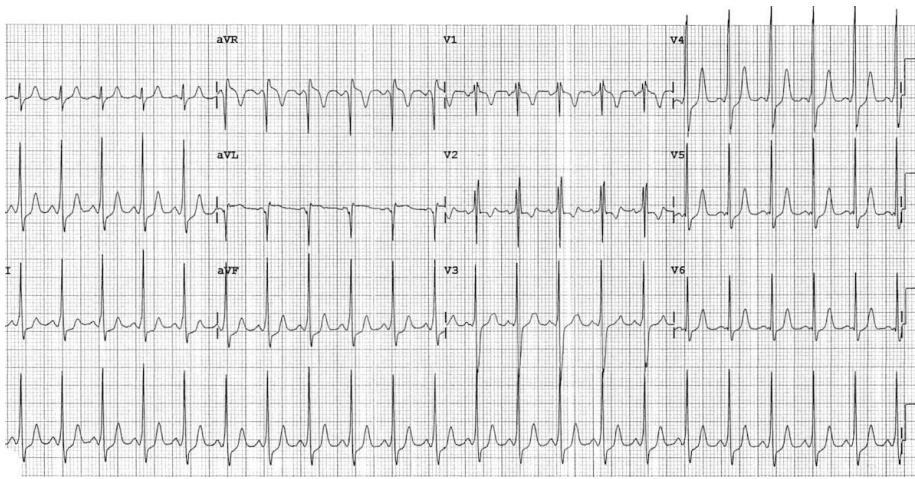
1. Какой механизм действия Ресинхронизаторов при сердечной недостаточности?
2. Какие отличия между Кардиовертер дефибриллятором и ресинхронизатором? выборка пациентов.

Практическое занятие №69

Тема 8.6. Синдром WPW. Клиника, диагностика, лечение.

Ситуационное задание 1

Пациент 17 лет, обратился в отделение неотлаженной помощи с внезапным учащением сердцебиения после приема препаратов кофеина в тренажерном зале. Анамнестически никаких особенностей - наследственность не отягощена, не принимает лекарственные препараты, не злоупотребляет алкоголем, также отрицает прием любых запрещенных наркотических веществ. При приеме у пациента была тахикардия (рис. ниже), но гемодинамика стабильной. В/в введение метопролола без значительного эффекта. Впоследствии системное АД снизилось, далее восстановили в/в введением аденозина. Была проведена кардиоверсия с улучшением состояния. Пациент далее успешно прошел электрофизиологическое исследование и успешную абляцию дополнительных путей.



Выполните задание:

1. Какое нарушение ритма наблюдалось у пациента?
2. Какие характерные признаки на ЭКГ можно заметить?

Практическое занятие №70

Тема 8.7. Синдром Фредерика. Клиника, диагностика, лечение.

Ситуационное задание 1

Женщина 71 год, госпитализирована в клинику с жалобами на сжимающую боль за грудиной с иррадиацией в левую плечо продолжительностью более 4 часов, сопровождающуюся выраженной общей слабостью и холодным потом. На ЭКГ зарегистрирована депрессия сегмента ST в I, II, V4-V6, отрицательный зубец T I, II, aVL, V2. Пациентка страдает АГ с 54 лет. Перед госпитализацией за 2 часа у больной было синкопальное состояние. Наследственность не отягощена. Спустя некоторое время в палата больная пожаловалась на резкую слабость, тошноту, и потеряла сознание. На ЭКГ - СА блокада II типа Мобица II с проведением 2:1 (ЧСС 34 уд/мин). Затем определилась далеко зашедшая СА-блокада 4:1, которая сменилось полной блокадой. С помощью реанимационных мероприятий ритм восстановлен.

Выполните задание:

1. Какое нарушение ритма описывается у больной?
2. Какова тактика лечения таких аритмий?

Практическое занятие №71

Тема 8.8. АВ-узловая ре-энтри-тахикардия.

Ситуационное задание 1

69-летний мужчина без сердечно-сосудистых событий, принят в стационар с многочисленными обмороками в течении года. Пациент регулярно принимал препараты амлодипин, атенолол и доксазозил для лечения артериальной гипертензии, хотя корректировка этих препаратов не уменьшала эпизоды обморока. Физикальное обследование пациента, при приеме, показало хорошие результаты с регулярным ритмом без каких-либо патологических тонов сердца. ЭКГ показала верхнежелудочковую тахикардию, которое успешно прикрашена с использованием в/в аденозина. ЭхоКГ показала хорошую сократительную способность миокарда без структурных аномалий. Учитывая неоднократные рецидивы тахикардии и обмороков, пациент был госпитализирован для уточнения генеза нарушения ритма. Была диагностирована «типичная» медленно-быстрая АВ-узловая ре-энтри-тахикардия.

Выполните задание:

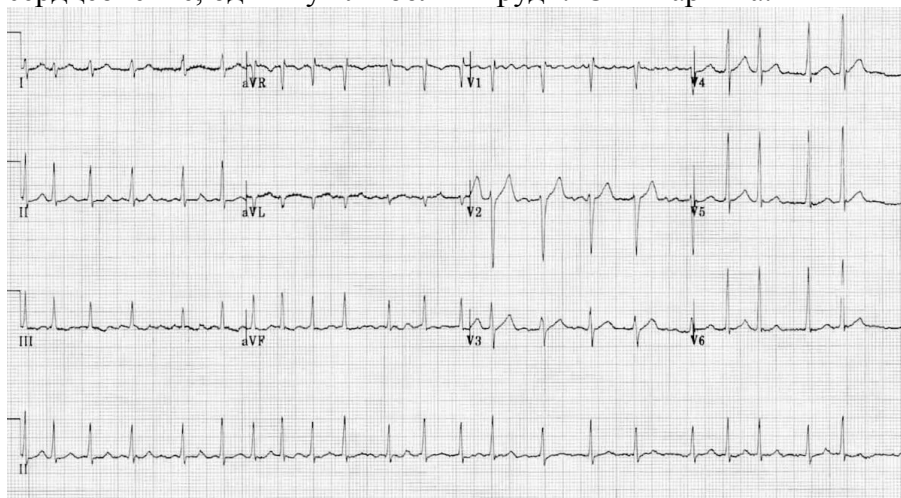
1. Какой механизм образования таких нарушений ритма?
2. Какой метод лечения является оптимальным для АВ-ре-энтри- тахикардий.

Практическое занятие №72

Тема 8.9. Фибрилляция предсердий. Клиника. Диагностика. Лечение.

Ситуационное задание 1

67-летний мужчина, пришел на плановый профилактический визит. ИМТ составляет 32,5 кг / м². Артериальное давление составляет 124/80 мм рт.ст. Пульс - 115 ударов в минуту. Пациенту был поставлен диагноз гиперлипидемия 8 лет назад и гипертония 5 лет назад. В настоящее время он принимает аторвастатин 10 мг / сут и лизиноприл 10 мг / сут, вредных привычек нет. Во время медосмотра частота пульса 120 ударов в минуту с нерегулярным ритмом. Пациент отрицает усталость, головокружение, учащенное сердцебиение, одышку или боли в груди. ЭКГ картина:



Выполните задание:

1. Какое нарушение ритма у пациента?
2. Тактика лечения таких аритмий.

Практическое занятие №73

Тема 8.10. Синдром слабости синусового узла. Клиника, диагностика, лечение.

Ситуационное задание 1

Женщина 71 год, госпитализирована в клинику с жалобами на сжимающую боль за грудиной с иррадиацией в левую плечо продолжительностью более 4 часов, сопровождающуюся выраженной общей слабостью и холодным потом. На ЭКГ зарегистрирована депрессия сегмента ST в I, II, V4-V6, отрицательный зубец T I, II, aV1, V2. Пациентка страдает АГ с 54 лет. Перед госпитализацией за 2 часа у больной было синкопальное состояние. Наследственность не отягощена. Спустя некоторое время в палата больная пожаловалась на резкую слабость, тошноту, и потеряла сознание. На ЭКГ - СА блокада II типа Мобица II с проведением 2:1 (ЧСС 34 уд/мин). Затем определилась далеко зашедшая СА-блокада 4:1, которая сменилось полной блокадой. С помощью реанимационных мероприятий ритм восстановлен.

Выполните задание:

1. Какое нарушение ритма описывается у больной?
2. Какова тактика лечения таких аритмий?

Практическое занятие №74

Тема 8.11. АВ – блокада. Классификация. Клиника, диагностика, лечение.

Ситуационное задание 1

Больной 38 лет, поступил в кардиологическое отделение с направительным диагнозом «гипертонический криз». При поступлении предъявлял жалобы на периодически возникающие эпизоды выраженной слабости, головокружения, «потемнение» в глазах, продолжительные (в течение нескольких часов) давящие, жгучие загрудинные боли, не связанные с физической нагрузкой, отмечал лабильность цифр АД (максимальное АД — 210/100 мм рт. ст., минимальное АД — 70/40 мм рт. ст.) и пульса (от 27 до 115 ударов в минуту). Из анамнеза заболевания известно, что пациент страдает гипертонической болезнью на протяжении 2 лет, регулярную гипотензивную терапию не получает. На ЭКГ была выявлена АВ-блокада I степени, по результатам холтеровского мониторирования ЭКГ была выявлена преходящая АВ-блокада II степени Мобитц I. Объективно при поступлении в стационар: состояние средней тяжести, сознание ясное, положение активное, телосложение нормостеническое, состояние питания нормальное. ЧДД — 17 ударов в минуту. При аускультации сердца: тоны сердца приглушены, ритмичные. ЧСС — 90 ударов в минуту. АД — 180/100 мм рт. ст. Язык чистый, влажный. Живот обычной формы, мягкий, при пальпации безболезненный во всех отделах. Печень, селезенка не увеличены. Симптом поколачивания отрицательный с двух сторон.

Выполните задание:

1. Какова тактика введения пациента?
2. Какие дополнительные обследования нужны для дальнейшего уточнения диагноза?

Практическое занятие №75

Раздел 9

Тема 9.1. Атеросклеротическое поражение почечных артерий Этиология, клиника, диагностика, лечение

Ситуационное задание 1

Мужчина 55 лет был направлен на коронарографию из-за боли в груди, одышки и головной боли. У этого пациента была неконтролируемая системная артериальная гипертензия в течение 15 лет, и он лечился бета-адреноблокаторами, диуретиками, блокаторами рецепторов ангиотензина и блокаторами кальциевых каналов. Несмотря на эту терапию, при физикальном обследовании его артериальное давление составляло 185/120 мм рт.ст. на обеих руках. Нет диабета, но курильщиком. Результаты эхокардиографии выявили гипертрофию левого желудочка, нормальную систолическую (фракция выброса левого желудочка 54%) и диастолическую функцию 1 степени, регионарные нарушения движения стенки (переднелатеральная гипокинезия) и умеренная митральная регургитация. Была проведена коронарная ангиография, которая зафиксировала 80% сужение левой огибающей коронарной артерии и проксимальную полную окклюзию правой коронарной артерии. Поскольку у пациента была резистентная артериальная гипертензия, была проведена почечная ангиография. Его почечная ангиограмма показала 60% стеноз левой верхней почечной артерии, 90% стеноз левой нижней почечной артерии и 99% стеноз правой почечной артерии.

Выполните задание:

1. Какова тактика лечения и очередность действий при поражении одномоментно коронарных и почечных артерий.
2. Каков механизм артериальной гипертензии при стенотических поражениях артерий почек.

Практическое занятие №76

Тема 9.2. Вазоренальная гипертензия. Этиология, клиника, диагностика, эндоваскулярные методы лечения.

Ситуационное задание 1

Мужчина 60 лет длительной время страдает гипертонической болезнью с максимальными цифрами до 250 мм.рт.ст. Принимаемые препараты: эналаприл, нифедипин, моксонидин.

Выполните задание:

1. Какие обследования необходимы провести для выявления причины артериальной гипертензии?
2. В какой ситуации возможно рассмотреть выполнение ренальной денервации.

Практическое занятие №77

Раздел 10

Тема 10.1. Возможности эндоваскулярной хирургии в лечении опухолей. Эмболизации. Препараты для эмболизации опухолей.

Ситуационное задание 1

Пациент, 45-летний мужчина с месячным анамнезом отеков нижних конечностей и повторяющихся приступов дистресс-синдрома грудной клетки. Обследование не выявило болей в животе, вздутия живота или других проявлений рака печени. При поступлении было проведено физикальное обследование, выявившее выраженный отек на обеих ногах, но никаких других аномалий, включая гепатоспленомегалию и асцит, не наблюдалось. Лабораторные исследования показали, что уровень α -фетопротеина составил 2041,3 нг / мл (нормальное значение <20,0 нг / мл). Тесты на вирусные маркеры показали положительный результат на HBsAg. Таким образом, диагноз ГЦК был установлен на основании высокого уровня альфа-фетопротеина в плазме (> 400 нг / мл) в сочетании с типичными проявлениями КТ. КТ-изображения также показали умеренный плевральный выпот справа. Селективная ангиография печени показала гиперваскулярное окрашивание опухоли левой доли печени, что было типично для ГЦК, и распространялось на НПВ и Правое предсердие через печеночную вену. Питающие артерии опухоли и опухолевый тромб происходили из левой печеночной артерии. Дефект наполнения НПВ и ППВ и восходящих коллатеральных вен был выявлен при каваграфии нижней вены. Таким образом, у пациента был диагностирован ГЦК, осложненный вторичным синдромом Бадда-Киари, возникший в результате опухолевого тромба венозной системы.

Выполните задание:

1. Какова тактика лечения таких пациентов?
2. Роль химиэмболизации при ГЦК печени.

Ситуационное задание 2

Женщина 35 лет, перенесшая три предыдущих кесарева сечения, поступила с острым дисфункциональным маточным кровотечением (ДМК), осложненным анемией; у нее был уровень гемоглобина 5,3 г / дл, потребовалось несколько переливаний крови. Проведенные исследования исключили патологию тазовых органов и гематологические причины острого ДМК. Несмотря на использование различных фармакологических агентов, у нее продолжалось кровотечение.

1. Каков дальнейший план лечения таких пациентов?

2. Какие дополнительные методы обследования нужны для определения дальнейшей тактики лечения?

Практическое занятие №78

Тема 10.2. Возможности эндоваскулярных методов лечения в нейрохирургии

Ситуационное задание 1

Больной П. 56 лет, предъявляет жалобы на утомляемость, слабость в левой руке, 3 месяца назад пациент перенес инсульт в бассейне правой ВСА. По данным УЗИ исследования брахиоцефальных артерий: окклюзия внутренней сонной артерии справа, стеноз ВСА слева 80%, извитость ПА в позвоночном канале справа.

Выполните задание:

- 1) Какие методы исследования нужно провести для определения тактики лечения.
- 2) Предложите эндоваскулярные методы лечения, какие мероприятия нужно провести для профилактики тромбоэлических осложнений.

Практическое занятие №79

Тема 10.3. «Инородные тела сердца. Клиника, течение и прогноз. Показания и противопоказания к операции удаления инородных тел сердца.»

Ситуационное задание 1

Больная Б., 62 лет, госпитализирована по неотложным показаниям с диагнозом: «ИБС: острый коронарный синдром, острый инфаркт миокарда (ОИМ) без подъёма сегмента ST. Гипертоническая болезнь 2 ст., 3 степени, риск 3. Ожирение 3 ст. Максимальный уровень Тропонина I составил 1,97 нг/мл. При экстренной коронарографии через правый трансрадиальный доступ выявлен правый тип коронарного кровоснабжения. Огибающая артерия (ОА) и 1-я артерия тупого края (АТК) имеют общий короткий ствол, формируя осложненное бифуркационное поражение (тип 0-1-1 по Medina) со стенозом устья ОА ~ 70% и протяженного стеноза крупной (бо- лее 3,5 мм) интермедиарной артерии (ИМА) до 90%. Принято решение о выполнении реконструкции бифуркации по технике модифицированного T-стентирования. Выполнена прямая имплантация стента от устья ОА в проксимальный сегмент. Для коррекции ИМА проводник из ОА проведен через ячею стента. При проведении баллонного катетера возникли технические трудности. При попытке замены баллонного катетера, при его извлечении произошел обрыв проводника.

Выполните задание:

1. Какие действия должен предпринять оперирующий хирург?
2. Какие гемодинамические нарушения могут возникнуть ?

Практическое занятие №80

Тема 10.4. Перикардиты. Этиология, патогенез, клиника, диагностика, показания к оперативному лечению. Методы хирургической коррекции. Пункция перикарда. Показания, противопоказания, возможные осложнения техника выполнения.

Ситуационное задание 1

У пациента на 3 сутки после протезирования митрального клапана отмечается усиление одышки, дискомфорт за грудиной. Выполнено ЭХОКГ по данным которой определяется жидкость в полости перикарда за правыми отделами 1,5 см за верхушкой 1см.

Выполните задание:

Какая тактика ведения данного пациента?
Опишите технику пункции перикарда

Практическое занятие №81

Тема 10.5. Частные случаи в рентген-эндоваскулярной хирургии.

Ситуационное задание 1

Женщина 68 лет обратился к врачу сердечно-сосудистому хирургу

Жалобы

На боли в грудной клетке возникающие при физической работе и ходьбе по улице через 2 квартала, сопровождающиеся чувством нехватки воздуха. Слабость. Приступы сердцебиения, сопровождающиеся слабостью.

Анамнез заболевания

Подъемы АД в течение 17 лет, максимально - до 180/100 torr, привычное АД - 130/80 torr на фоне регулярной гипотензивной терапии. Длительное время страдает ИБС. 10 лет назад перенесла инфаркт миокарда. Выполнено ЧТКА со стентированием ПКА. Повторная коронарография через 6 месяцев, на основании которой определены показания к АКШ. После операции болей не отмечала. Возврат клиники стенокардии в течении последних 6 месяцев.

Принимаемые препараты: Конкор 2,5 мг утром; (Амлодипин 5 + Валсартан 160 мг) утром; Роксера 30 мг вечером

Выполните задание:

Какие обследования необходимо выполнить в данном случае?
Есть ли показания к выполнению коронарографии?

Практическое занятие №82

Тема 10.6. Перспективы развития рентген-хирургических методов диагностики и лечения. Новые направления.

Выполните задание:

Опишите оптимальный алгоритм оказания медицинской помощи пациент с острым инфарктом миокарда.

Опишите оптимальный алгоритм оказания медицинской помощи пациент с острым нарушением мозгового кровообращения.

Практическое занятие № 83

Практическое занятие по теме учебным планом не предусмотрено

3.3. Задания для подготовки к экзамену

3.3.1. Тестовые задания для подготовки к экзамену

Тестовые задания для подготовки к экзамену в 1, 2, 3 и 4 семестрах приведены в разделе 3. Задания для подготовки, п. Задания для подготовки к семинарским занятиям (в том числе зачётным занятиям) данных методических указаний.

Тестовый контроль представляет собой произвольную выборку тестовых вопросов из базы тестовых заданий по семестрам.

Вид контроля	Промежуточный
Контрольный тест (заданий)	30
Предполагаемое время тестирования (мин)	45

3.3.2. Ситуационные задания для подготовки к экзамену

Ситуационные задания для подготовки к экзамену в 1, 2, 3 и 4 семестрах приведены в разделе 3. Задания для подготовки, п. Задания для подготовки к практическим занятиям данных методических указаний.

Ситуационные задания представляет собой выборку ситуационных заданий из базы ситуационных заданий по семестрам.

3.3.3. Вопросы для подготовки к экзамену

- **Вопросы для подготовки к экзамену (1 семестр):**

1. Теоретические основы социальной гигиены и организация здравоохранения на современном этапе.
2. История развития сердечно-сосудистой хирургии.
3. Роль отечественных ученых в становлении и развитии сердечно-сосудистой хирургии.
4. Хирургическая анатомия сердца: топография сердца, перикард, оболочки сердца, мышечные слои сердца, правое предсердие, левое предсердие, топография межпредсердной перегородки, правый желудочек, топография межжелудочковой перегородки.
5. Клапаны сердца: трикуспидальный клапан. Анатомия, топографическая анатомия, физиология.
6. Клапаны сердца: митральный клапан. Анатомия, топографическая анатомия, физиология.
7. Клапаны сердца: аортальный клапан. Анатомия, топографическая анатомия, физиология.
8. Клапаны сердца: клапан легочной артерии. Анатомия, топографическая анатомия, физиология.
9. Хирургическая анатомия и топографическая анатомия сосудов сердца.
10. Хирургическая анатомия и топографическая анатомия грудной аорты.
11. Хирургическая анатомия и топографическая анатомия артерий верхних конечностей.
12. Хирургическая анатомия и топографическая анатомия брюшной аорты и ее ветвей.

13. Хирургическая анатомия и топографическая анатомия артерий нижних конечностей
14. Хирургическая анатомия и топографическая анатомия верхней полой вены и ее ветвей.
15. Хирургическая анатомия и топографическая анатомия нижней полой вены и ее ветвей.
16. Анатомическое строение венозной системы нижних конечностей.
17. Рентгенологический метод диагностики заболеваний сердца и сосудов.
18. Эхокардиография в диагностике заболеваний сердца. Принцип работы. Основные эхокардиографические показатели сердца в норме. Допплерография.
19. ЭКГ в диагностике заболеваний сердца. Характеристика нормальных зубцов и интервалов ЭКГ.
20. Велоэргометрическая проба. Методика проведения. Показания, противопоказания и критерии прекращения.
21. Сцинтиграфия миокарда Методика проведения. Показания, противопоказания.
22. Возможности МРТ в диагностике заболеваний сердечно-сосудистой системы.
23. Возможности МСКТ в диагностике заболеваний сердечно-сосудистой системы.
24. Устройство рентгенооперационной.
25. Становление, развитие и перспективы рентген-эндоваскулярной хирургии в России и мире.
26. Устройство аппаратов для получения рентгеновских изображений. Устройство электронно-лучевой трубки.
27. Виды ионизирующих излучений. Биологические эффекты ионизирующих излучений.
28. Лучевая болезнь. Этиология, патогенез, клиническое течение, лечение. Лучевые поражения.
29. Нормальная рентгенанатомия сердца. Варианты нормы.
30. Сосудистые доступы при выполнении эндоваскулярных вмешательств.
31. Способы защиты от рентгеновского излучения. Обеспечение радиационной безопасности пациентов и персонала при проведении медицинских рентгеновских исследований.
32. Рентгенхирургический инструментарий для рентгено-эндоваскулярных исследований и операций.
33. Специальный инструментарий для рентгенохирургических операций и исследований.
34. Нормальная анатомия и физиология сердца.
35. Показания к проведению диагностической катетеризации сердца и сосудов. Виды диагностической катетеризации сердца и сосудов.
36. Коронарография. Показания к проведению коронарографии.
37. Нормальная рентген-анатомия коронарных артерий, варианты нормальной рентгено-анатомии коронарных артерий.
38. Осложнения при проведении катетеризации сосудов, ангиографии, коронарографии. Воздушная эмболия, тромбоз эмболия коронарного русла, диссекция коронарных артерий.
39. Нормальная рентгенанатомия камер и структур сердца. Тензиометрия, нормальные показатели (давление, ОПСС, ЛСС, ДЗЛК).
40. Патологические изменения давления в камерах сердца при ВПС и ППС. Индексы Наката, МакГуна.
41. Классификация рентгеноконтрастных препаратов. Осложнения, связанные с применением рентгеноконтрастных препаратов. Профилактика КИН.

- **Вопросы для подготовки к экзамену (2 семестр):**

1. Приобретенные пороки сердца: митральный стеноз. Этиология, патогенез, клиника, диагностика. Хирургическое и эндоваскулярное лечение.
2. Теоретические основы социальной гигиены и организация здравоохранения на современном этапе.
3. История развития сердечно-сосудистой хирургии.
4. Роль отечественных ученых в становлении и развитии сердечно-сосудистой хирургии.
5. Хирургическая анатомия сердца: топография сердца, перикард, оболочки сердца, мышечные слои сердца, правое предсердие, левое предсердие, топография межпредсердной перегородки, правый желудочек, топография межжелудочковой перегородки.
6. Клапаны сердца: трикуспидальный клапан. Анатомия, топографическая анатомия, физиология.
7. Клапаны сердца: митральный клапан. Анатомия, топографическая анатомия, физиология.
8. Клапаны сердца: аортальный клапан. Анатомия, топографическая анатомия, физиология.
9. Клапаны сердца: клапан легочной артерии. Анатомия, топографическая анатомия, физиология.
10. Хирургическая анатомия и топографическая анатомия сосудов сердца.
11. Хирургическая анатомия и топографическая анатомия грудной аорты.
12. Хирургическая анатомия и топографическая анатомия артерий верхних конечностей.
13. Хирургическая анатомия и топографическая анатомия брюшной аорты и ее ветвей.
14. Хирургическая анатомия и топографическая анатомия артерий нижних конечностей
15. Хирургическая анатомия и топографическая анатомия верхней полой вены и ее ветвей.
16. Хирургическая анатомия и топографическая анатомия нижней полой вены и ее ветвей.
17. Анатомическое строение венозной системы нижних конечностей.
18. Оперативная хирургия пороков сердца, принципы и виды вмешательств, хирургический инструментарий.
19. Коронарная хирургия в условиях работающего сердца: техника, преимущества и недостатки, осложнения.
20. Рентгенологический метод диагностики заболеваний сердца и сосудов.
21. Эхокардиография в диагностике заболеваний сердца. Принцип работы. Основные эхокардиографические показатели сердца в норме. Допплерография.
22. ЭКГ в диагностике заболеваний сердца. Характеристика нормальных зубцов и интервалов ЭКГ.
23. Велоэргометрическая проба. Методика проведения. Показания, противопоказания и критерии прекращения.
24. Сцинтиграфия миокарда Методика проведения. Показания, противопоказания.
25. Возможности МРТ в диагностике заболеваний сердечно-сосудистой системы.
26. Возможности МСКТ в диагностике заболеваний сердечно-сосудистой системы.
27. Устройство рентгеноперационной.
28. Становление, развитие и перспективы рентген-эндоваскулярной хирургии в России и мире.
29. Устройство аппаратов для получения рентгеновских изображений. Устройство электронно-лучевой трубки.
30. Виды ионизирующих излучений. Биологические эффекты ионизирующих излучений.
31. Лучевая болезнь. Этиология, патогенез, клиническое течение, лечение. Лучевые поражения.
32. Нормальная рентгенанатомия сердца. Варианты нормы.
33. Сосудистые доступы при выполнении эндоваскулярных вмешательств.
34. Способы защиты от рентгеновского излучения. Обеспечение радиационной безопасности пациентов и персонала при проведении медицинских рентгеновских исследований.

35. Рентгенхирургический инструментарий для рентгено-эндоваскулярных исследований и операций.
36. Специальный инструментарий для рентгенохирургических операций и исследований.
37. Нормальная анатомия и физиология сердца.
38. Показания к проведению диагностической катетеризации сердца и сосудов. Виды диагностической катетеризации сердца и сосудов.
39. Коронарография. Показания к проведению коронарографии.
40. Нормальная рентген-анатомия коронарных артерий, варианты нормальной рентгено-анатомии коронарных артерий.
41. Осложнения при проведении катетеризации сосудов, ангиографии, коронарографии. Воздушная эмболия, тромбоэмболия коронарного русла, диссекция коронарных артерий.
42. Нормальная рентгенанатомия камер и структур сердца. Тензиометрия, нормальные показатели (давление, ОПСС, ЛСС, ДЗЛК).
43. Патологические изменения давления в камерах сердца при ВПС и ППС. Индексы Наката, МакГуна.
44. Классификация рентгеноконтрастных препаратов. Осложнения, связанные с применением рентгеноконтрастных препаратов. Профилактика КИН.
45. Пункция перикарда. Показания, противопоказания, возможные осложнения техника выполнения.
46. Инородные тела сердца. Клиника, течение и прогноз. Показания и противопоказания к операции удаления инородных тел сердца.
47. Доброкачественные опухоли сердца: миксомы. Локализация, клинические проявления, диагностика и хирургическое лечение.
48. Перикардиты. Этиология, патогенез, клиника, диагностика, показания к оперативному лечению. Методы хирургической коррекции. Показания к пункции перикарда, техника, осложнения.
49. Особенности общей и специальной подготовки к кардиохирургической операции.
50. Интенсивная терапия и реаниматология в сердечно-сосудистой хирургии.
51. ВАБК. Показания, противопоказания. Режимы.
52. Хроническая ишемическая болезнь сердца. Этиология, патогенез, классификация, клиника, диагностика, хирургическое и эндоваскулярное лечение.
53. ОИМ с подъемом сегмента ST. Клиника, диагностика, лечение. Международные рекомендации по лечению.
54. ОИМ без подъема ST. Клиника, диагностика, лечение. Международные рекомендации по лечению.
55. Нестабильная стенокардия, прогрессирующая стенокардия, мелкоочаговый инфаркт миокарда: клиника, диагностика, медикаментозное и рентгенэндоваскулярное лечение.
56. Рентгеноанатомия при патологии аорты. Особенности проведения исследований при патологии аорты.
57. ЧКВ при хронической ИБС, методика проведения вмешательства. Послеоперационное наблюдение пациентов. Вопросы реабилитации.
58. Виды коронарных стентов. Послеоперационное наблюдение и ведение пациентов. Интраоперационная и послеоперационная оценка проведенного лечения.
- 59.
60. Приобретенные пороки сердца: стеноз аортального клапана. Этиология, патогенез, клиника, диагностика, показания к операции. Хирургическое и эндоваскулярное лечение.
61. Специфические осложнения после эндоваскулярного лечения клапанной патологии. Профилактика и коррекция осложнений.
62. Дополнительные методы визуализации в эндоваскулярной хирургии. IVUS. Возможности, особенности, показания.
63. Дополнительные методы визуализации в эндоваскулярной хирургии. OCT. Возможности, особенности, показания.

64. Дополнительные методы исследования в эндоваскулярной хирургии. FFR. Возможности, особенности, показания.
65. Специфические осложнения после эндоваскулярного лечения клапанной патологии. Профилактика и коррекция осложнений.
66. Бифуркационные поражения коронарных артерий. Методы эндоваскулярного лечения. Консенсус Европейского бифуркационного клуба.
67. Хронические окклюзии коронарных артерий. Методы реканализаций. Определение показаний для эндоваскулярной реканализации коронарных артерий. Специальный инструментарий для проведения эндоваскулярных вмешательств. Рекомендации по реваскуляризации миокарда.
68. Эндоваскулярные методы диагностики заболеваний венозной системы. Ангиопульмонография. Тензиметрия: нормальные показатели тензиометрии.
69. Тромбозы системы нижней полой вены. Причины, факторы риска, профилактика. Методы диагностики. Этиология, клиника, диагностика, оперативное и консервативное лечение. Осложнения.
70. Пороки сердца в сочетании с ИБС. Особенности клиники, оценка операбельности. Принципы проведения хирургических вмешательств.
71. Поражения СЛКА, техники стентирования, показания, результаты.
72. Показания к проведению биопсии миокарда. Техника выполнения и инструментарий. Осложнения. Хранение полученного материала.
73. Приобретенные пороки сердца: недостаточность митрального клапана. Этиология, патогенез, клиника, диагностика, показания к операции. Лечение.
74. Приобретенные пороки сердца: недостаточность аортального клапана. Этиология, патогенез, клиника, диагностика, показания к операции. Хирургическое и эндоваскулярное лечение.
75. Приобретенные пороки сердца: сочетанные поражения клапанов. Особенности клинических проявлений. Диагностика. Тактика лечения.
76. Приобретенные пороки сердца: пороки трикуспидального клапана. Этиология, патогенез, клиника, диагностика, показания к операции. Методы хирургической коррекции.
77. Приобретенные пороки сердца: инфекционный эндокардит трикуспидального клапана. Клиника, диагностика, лечение.
78. Кардиомиопатии. Этиология, патогенез классификация. ГКМП, классификация, клиника, диагностика, методы хирургического и эндоваскулярного лечения.
79. Пороки сердца в сочетании с ИБС. Особенности клиники, оценка операбельности. Принципы проведения хирургических вмешательств.
80. Доброкачественные опухоли сердца: миксомы. Локализация, клинические проявления, диагностика и хирургическое лечение.

- **Вопросы для подготовки к экзамену (3 семестр):**

1. Врожденные пороки сердца. Классификация. Простые и сложные пороки. Этиопатогенез и патофизиология. Степени легочной гипертензии. Методы диагностики.
2. Открытый артериальный проток. Клиника, диагностика, эндоваскулярные методы лечения.
3. Врожденный дефект межпредсердной перегородки. Классификация, клиника, диагностика, эндоваскулярные методы лечения.
4. Врожденный дефект межжелудочковой перегородки. Клинические проявления, диагностика, эндоваскулярные методы лечения.
5. Врожденный порок сердца: изолированный стеноз легочной артерии. Клиника, диагностика, эндоваскулярные методы лечения.

6. Врожденный порок сердца: транспозиция магистральных сосудов. Клиника, диагностика. Паллиативные и радикальные операции.
7. Коарктация аорты. Клиника, диагностика, эндоваскулярные методы лечения.
8. Врожденный порок сердца: пороки группы Фалло. Патофизиология. Клиника, диагностика, оперативное лечение.
9. БАЛК: показания к закрытию БАЛК
10. Приобретенные пороки сердца. Классификация. Этиология. Дифференциальная диагностика.
11. Приобретенные пороки сердца: митральный стеноз. Этиология, патогенез, клиника, диагностика. Хирургическое и эндоваскулярное лечение.
12. Приобретенные пороки сердца: недостаточность митрального клапана. Этиология, патогенез, клиника, диагностика, показания к операции. Лечение.
13. Приобретенные пороки сердца: стеноз аортального клапана. Этиология, патогенез, клиника, диагностика, показания к операции. Хирургическое и эндоваскулярное лечение.
14. Приобретенные пороки сердца: недостаточность аортального клапана. Этиология, патогенез, клиника, диагностика, показания к операции. Хирургическое и эндоваскулярное лечение.
15. Приобретенные пороки сердца: пороки трикуспидального клапана. Этиология, патогенез, клиника, диагностика, показания к операции. Методы хирургической коррекции.
16. Приобретенные пороки сердца: инфекционный эндокардит трикуспидального клапана. Клиника, диагностика, лечение.
17. Приобретенные пороки сердца: сочетанные поражения клапанов. Особенности клинических проявлений. Диагностика. Тактика лечения.
18. Специфические осложнения после эндоваскулярного лечения клапанной патологии. Профилактика и коррекция осложнений.
19. Кардиомиопатии. Этиология, патогенез классификация. ГКМП, классификация, клиника, диагностика, методы хирургического и эндоваскулярного лечения.
20. Хроническая ишемическая болезнь сердца. Клиника, классификация, методы диагностики. Лекарственная терапия.
21. Аортокоронарное шунтирование. Показания. Способы. Материалы.
22. ОИМ с подъемом сегмента ST. Клиника, диагностика, лечение. Международные рекомендации.
23. ОИМ без подъема ST. Клиника, диагностика, лечение. Международные рекомендации.
24. Бифуркационные поражения коронарных артерий. Методы эндоваскулярного лечения. Консенсус Европейского бифуркационного клуба.
25. Хронические окклюзии коронарных артерий. Методы реканализаций. Определение показаний для эндоваскулярной реканализации коронарных артерий.
26. Специальный инструментарий для проведения эндоваскулярных вмешательств. Рекомендации по реваскуляризации миокарда.
27. Нестабильная стенокардия, прогрессирующая стенокардия, мелкоочаговый инфаркт миокарда: клиника, диагностика, медикаментозное и рентгенэндоваскулярное лечение.
28. Дополнительные методы визуализации в эндоваскулярной хирургии. IVUS. Возможности, особенности, показания.
29. Стволовые поражения коронарных артерий. Выбор тактики лечения. Особенности эндоваскулярного лечения.
30. Дополнительные методы визуализации в эндоваскулярной хирургии. OCT. Возможности, особенности, показания.
31. Дополнительные методы визуализации в эндоваскулярной хирургии. FFR. Возможности, особенности, показания.
32. Кардиогенный шок. Клиника, диагностика, тактика лечения.
33. Осложнения при выполнении вмешательств на коронарных артериях. Профилактика и

лечение.

34. Пороки сердца в сочетании с ИБС. Особенности клиники, оценка операбельности. Принципы проведения хирургических вмешательств.
35. Постинфарктный ДМЖП. Клиника. Диагностика. Тактика лечения.
36. Постинфарктные аневризмы сердца. Патогенез, течение и прогноз. Анатомические и клинические классификации, клиника и диагностика. Показания и противопоказания к операции. Методы хирургической коррекции.
37. Классификация нарушений ритма сердца. Основные виды инвазивной и неинвазивной диагностики.
38. Анатомия проводящей системы сердца.
39. Основные принципы консервативного лечения нарушений ритма сердца. Антиаритмические препараты.
40. Рентгенэндоваскулярные методы лечения тахиаритмий.
41. Имплантируемые кардиовертеры-дефибрилляторы. Принципы работы. Показания и противопоказания к имплантации.
42. Лечение сердечной недостаточности с помощью имплантируемых устройств.
43. Синдром WPW. Клиника, диагностика, лечение.
44. Синдром Фредерика. Клиника, диагностика, лечение.
45. Фибрилляция предсердий. Клиника. Диагностика. Лечение.
46. АВ-узловая реэнтри тахикардия.
47. Синдром слабости синусового узла. Клиника, диагностика, лечение.
48. АВ – блокада. Классификация. Клиника, диагностика, лечение.
49. Режимы электрокардиостимуляции. Основы программирования ЭКС/ИКД.
50. Виды электрофизиологических исследований, показания, противопоказания
51. Электрокардиостимуляция. Показания и противопоказания к установке временного и постоянного ЭКС.
52. Методы оперативного лечения заболевания артерий (эмболэктомия, эндартерэктомия, шунтирование, протезирование, методы не прямой реваскуляризации). Показания, осложнения.
53. Врожденные артериовенозные свищи (Синдром Паркса - Вебера), гемангиомы лица и головы. Клиника, диагностика, эндоваскулярное лечение.
54. Тромбоэмболия терминального отдела аорты и ее ветвей. Причины, клиника, стадии острой ишемии нижних конечностей. Консервативное лечение. Хирургическая тактика.
55. Острое нарушение мезентериального кровообращения (тромбоз, эмболия). Этиология, клиника, диагностика, лечение.
56. Аневризма корня аорты и восходящего отдела. Этиология, клиника, диагностика, лечение.
57. Аневризмы грудного отдела аорты. Этиология, клиника, диагностика, эндоваскулярные методы лечения.
58. Аневризмы брюшного отдела аорты. Этиология, клиника, диагностика, эндоваскулярные методы лечения.
59. Аневризмы подвздошных и периферических артерий. Этиология, клиника, диагностика, эндоваскулярные методы лечения.
60. Атеросклероз подвздошно-бедренного сегмента артерий нижних конечностей. Этиология, клиника, диагностика, эндоваскулярные методы лечения.
61. Атеросклероз бедренно-подколенного сегмента артерий нижних конечностей. Этиология, клиника, диагностика, эндоваскулярные методы лечения.
62. Атеросклероз артерий голени. Этиология, клиника, диагностика, эндоваскулярные методы лечения. Эндоваскулярные методы лечения. Диабетическая стопа.

63. Расслоения аорты. Классификация, этиология, клиника, диагностика, эндоваскулярные методы лечения.
64. Неспецифический аортоартериит. Этиология, патогенез, клиника, диагностика, лечение. Облитерирующий эндартериит артерий нижних конечностей.
65. Синдром Лериша. Причины, симптомы. Оперативное лечение.

• **Вопросы для подготовки к экзамену (4 семестр):**

1. Теоретические основы социальной гигиены и организация здравоохранения на современном этапе.
2. История развития сердечно-сосудистой хирургии.
3. Роль отечественных ученых в становлении и развитии сердечно-сосудистой хирургии.
4. Особенности и формы организации хирургической помощи больным с сердечно-сосудистыми заболеваниями в специализированных стационарах.
5. Хирургическая анатомия сердца: топография сердца, перикард, оболочки сердца, мышечные слои сердца, правое предсердие, левое предсердие, топография межпредсердной перегородки, правый желудочек, топография межжелудочковой перегородки.
6. История развития сердечно-сосудистой хирургии.
7. Роль отечественных ученых в становлении и развитии сердечно-сосудистой хирургии.
8. Клапаны сердца: трикуспидальный клапан. Анатомия, топографическая анатомия, физиология.
9. Клапаны сердца: митральный клапан. Анатомия, топографическая анатомия, физиология.
10. Клапаны сердца: аортальный клапан. Анатомия, топографическая анатомия, физиология.
11. Клапаны сердца: клапан легочной артерии. Анатомия, топографическая анатомия, физиология.
12. Хирургическая анатомия и топографическая анатомия сосудов сердца.
13. Хирургическая анатомия и топографическая анатомия грудной аорты.
14. Хирургическая анатомия и топографическая анатомия артерий верхних конечностей.
15. Хирургическая анатомия и топографическая анатомия брюшной аорты и ее ветвей.
16. Хирургическая анатомия и топографическая анатомия артерий нижних конечностей
17. Хирургическая анатомия и топографическая анатомия верхней полой вены и ее ветвей.
18. Хирургическая анатомия и топографическая анатомия нижней полой вены и ее ветвей.
19. Анатомическое строение венозной системы нижних конечностей.
20. Оперативная хирургия пороков сердца, принципы и виды вмешательств, хирургический инструментарий.
21. Коронарная хирургия в условиях работающего сердца: техника, преимущества и недостатки, осложнения.
22. Рентгенологический метод диагностики заболеваний сердца и сосудов.
23. Коронарная хирургия в условиях работающего сердца: техника, преимущества и недостатки, осложнения.
24. Рентгенологический метод диагностики заболеваний сердца и сосудов.
25. Эхокардиография в диагностике заболеваний сердца. Принцип работы. Основные нормальные эхокардиографические показатели. Допплерография.
26. ЭКГ в диагностике заболеваний сердца. Характеристика нормальных зубцов и интервалов ЭКГ.

27. Велоэргометрическая проба. Методика проведения. Показания, противопоказания и критерии прекращения.
28. Сцинтиграфия миокарда.
29. Возможности МРТ в диагностике заболеваний сердечно-сосудистой системы.
30. Возможности МСКТ в диагностике заболеваний сердечно-сосудистой системы.
31. Устройство рентгеноперационной
32. Становление, развитие и перспективы рентген-эндоваскулярной хирургии в России и мире.
33. Устройство аппаратов для получения рентгеновских изображений. Устройство электронно-лучевой трубки.
34. Виды ионизирующих излучений. Биологические эффекты ионизирующих излучений.
35. Лучевая болезнь. Этиология, патогенез, клиническое течение, лечение. Лучевые поражения.
36. Нормальная рентгенанатомия сердца. Варианты нормы.
37. Сосудистые доступы при выполнении эндоваскулярных вмешательств
38. Способы защиты от рентгеновского излучения. Обеспечение радиационной безопасности пациентов и персонала при проведении медицинских рентгеновских исследований.
39. Хирургический и рентгенхирургический инструментарий для рентгено-эндоваскулярных исследований и операций.
40. Специальный инструментарий для рентгенохирургических операций и исследований.
41. Нормальная анатомия и физиология сердца.
42. Показания к проведению диагностической катетеризации сердца и сосудов. Виды диагностической катетеризации сердца и сосудов.
43. Коронарография. Показания к проведению коронарографии.
44. Нормальная рентген-анатомия коронарных артерий, варианты нормальной рентгено-анатомии коронарных артерий.
45. Осложнения при проведении катетеризации сосудов, ангиографии, коронарографии. Воздушная эмболия, тромбоэмболия коронарного русла, диссекция коронарных артерий.
46. Нормальная рентгенанатомия камер и структур сердца. Тензиометрия, нормальные показатели (давление, ОПСС, ЛСС, ДЗЛК).
47. Патологические изменения давления в камерах сердца при ВПС и ППС. Индексы Наката, МакГуна.
48. Классификация рентгеноконтрастных препаратов. Осложнения, связанные с применением рентгеноконтрастных препаратов. Профилактика КИН.
49. Пункция перикарда. Показания, противопоказания, возможные осложнения техника выполнения.
50. Инородные тела сердца. Клиника, течение и прогноз. Показания и противопоказания к операции удаления инородных тел сердца.
51. Доброкачественные опухоли сердца: миксомы. Локализация, клинические проявления, диагностика и хирургическое лечение.
52. Перикардиты. Этиология, патогенез, клиника, диагностика, показания к оперативному лечению. Методы хирургической коррекции. Показания к пункции перикарда, техника, осложнения.
53. Особенности общей и специальной подготовки к кардиохирургической операции.
54. Интенсивная терапия и реаниматология в сердечно-сосудистой хирургии.
55. Возможности эндоваскулярной хирургии в лечении опухолей. Эмболизации. Препараты для эмболизаций опухолей.

56. Возможности эндоваскулярных методов лечения в нейрохирургии
57. Методы оперативного лечения заболевания артерий (эмболэктомия, эндартерэктомия, шунтирование, протезирование, методы не прямой реваскуляризации). Показания, осложнения. Врожденные артериовенозные свищи (Синдром Паркса - Вебера), гемангиомы лица и головы. Клиника, диагностика, эндоваскулярное лечение.
58. Тромбоэмболия легочной артерии. Этиология, факторы риска. Гемодинамические и вентиляционные нарушения. Диагностика. Дифференциальная диагностика. Консервативные методы лечения: антикоагулянтная и тромболитическая терапия. Хирургические и эндоваскулярные методы лечения и профилактики ТЭЛА.
59. Врожденные пороки сердца. Классификация. Простые и сложные пороки. Этиопатогенез и патофизиология. Степени легочной гипертензии. Методы диагностики.
60. Открытый артериальный проток. Клиника, диагностика, эндоваскулярные методы лечения.
61. Врожденный дефект межпредсердной перегородки. Классификация, клиника, диагностика, эндоваскулярные методы лечения.
62. Врожденный дефект межжелудочковой перегородки. Клинические проявления, диагностика, эндоваскулярные методы лечения.
63. Врожденный порок сердца: изолированный стеноз легочной артерии. Клиника, диагностика, эндоваскулярные методы лечения.
64. Врожденный порок сердца: транспозиция магистральных сосудов. Клиника, диагностика. Паллиативные и радикальные операции.
65. Коарктация аорты. Клиника, диагностика, эндоваскулярные методы лечения.
66. Врожденный порок сердца: пороки группы Фалло. Патофизиология. Клиника, диагностика, оперативное лечение.
67. БАЛК. Причины. Показания к закрытию БАЛК
68. Приобретенные пороки сердца. Классификация. Этиология. Дифференциальная диагностика.
69. Приобретенные пороки сердца: митральный стеноз. Этиология, патогенез, клиника, диагностика. Хирургическое и эндоваскулярное лечение.
70. Приобретенные пороки сердца: недостаточность митрального клапана. Этиология, патогенез, клиника, диагностика, показания к операции. Лечение.
71. Приобретенные пороки сердца: стеноз аортального клапана. Этиология, патогенез, клиника, диагностика, показания к операции. Хирургическое и эндоваскулярное лечение.
72. Приобретенные пороки сердца: недостаточность аортального клапана. Этиология, патогенез, клиника, диагностика, показания к операции. Хирургическое и эндоваскулярное лечение.
73. Приобретенные пороки сердца: пороки трикуспидального клапана. Этиология, патогенез, клиника, диагностика, показания к операции. Методы хирургической коррекции.
74. Приобретенные пороки сердца: инфекционный эндокардит трикуспидального клапана. Клиника, диагностика, лечение.
75. Приобретенные пороки сердца: сочетанные поражения клапанов. Особенности клинических проявлений. Диагностика. Тактика лечения.
76. Специфические осложнения после эндоваскулярного лечения клапанной патологии. Профилактика и коррекция осложнений.
77. Кардиомиопатии. Этиология, патогенез классификация. ГКМП, классификация, клиника, диагностика, методы хирургического и эндоваскулярного лечения.

78. Хроническая ишемическая болезнь сердца. Клиника, классификация, методы диагностики. Лекарственная терапия.
79. Аортокоронарное шунтирование. Показания. Способы. Материалы.
80. ОИМ с подъемом сегмента ST. Клиника, диагностика, лечение. Международные рекомендации.
81. ОИМ без подъема ST. Клиника, диагностика, лечение. Международные рекомендации.
82. Бифуркационные поражения коронарных артерий. Методы эндоваскулярного лечения. Консенсус Европейского бифуркационного клуба.
83. Хронические окклюзии коронарных артерий. Методы реканализаций. Определение показаний для эндоваскулярной реканализации коронарных артерий.
84. Специальный инструментарий для проведения эндоваскулярных вмешательств. Рекомендации по реваскуляризации миокарда.
85. Нестабильная стенокардия, прогрессирующая стенокардия, мелкоочаговый инфаркт миокарда: клиника, диагностика, медикаментозное и рентгенэндоваскулярное лечение.
86. Дополнительные методы визуализации в эндоваскулярной хирургии. IVUS. Возможности, особенности, показания.
87. Стволовые поражения коронарных артерий. Выбор тактики лечения. Особенности эндоваскулярного лечения.
88. Дополнительные методы визуализации в эндоваскулярной хирургии. OCT. Возможности, особенности, показания.
89. Дополнительные методы визуализации в эндоваскулярной хирургии. FFR. Возможности, особенности, показания.
90. Кардиогенный шок. Клиника, диагностика, тактика лечения.
91. Осложнения при выполнении вмешательств на коронарных артериях. Профилактика и лечение.
92. Пороки сердца в сочетании с ИБС. Особенности клиники, оценка операбельности. Принципы проведения хирургических вмешательств.
93. Постинфарктный ДМЖП. Клиника. Диагностика. Тактика лечения.
94. Постинфарктные аневризмы сердца. Патогенез, течение и прогноз. Анатомические и клинические классификации, клиника и диагностика. Показания и противопоказания к операции. Методы хирургической коррекции.
95. Методы экстракорпоральной поддержки. ВАБК, ЭКМО. Принципы работы. Методика установки. Режимы. Показания, противопоказания.
96. Возможности эндоваскулярной хирургии в лечении опухолей. Эмболизации. Препараты для эмболизаций опухолей.
97. Возможности эндоваскулярных методов лечения в нейрохирургии
98. Классификация нарушений ритма сердца. Основные виды инвазивной и неинвазивной диагностики.
99. Анатомия проводящей системы сердца.
100. Основные принципы консервативного лечения нарушений ритма сердца. Антиаритмические препараты.
101. Рентгенэндоваскулярные методы лечения тахиаритмий.
102. Имплантируемые кардиовертеры-дефибрилляторы. Принципы работы. Показания и противопоказания к имплантации.
103. Лечение сердечной недостаточности с помощью имплантируемых устройств.

104. Синдром WPW. Клиника, диагностика, лечение.
105. Синдром Фредерика. Клиника, диагностика, лечение.
106. Фибрилляция предсердий. Клиника. Диагностика. Лечение.
107. АВ-узловая реэнтри тахикардия.
108. Синдром слабости синусового узла. Клиника, диагностика, лечение.
109. АВ – блокада. Классификация. Клиника, диагностика, лечение.
110. Режимы электрокардиостимуляции. Основы программирования ЭКС/ИКД.
111. Виды электрофизиологических исследований, показания, противопоказания
112. Электрокардиостимуляция. Показания и противопоказания к установке временного и постоянного ЭКС.
113. Методы оперативного лечения заболевания артерий (эмболэктомия, эндартерэктомия, шунтирование, протезирование, методы непрямого ревазуляризации). Показания, осложнения.
114. Врожденные артериовенозные свищи (Синдром Паркса - Вебера), гемангиомы лица и головы. Клиника, диагностика, эндоваскулярное лечение.
115. Тромбоэмболия терминального отдела аорты и ее ветвей. Причины, клиника, стадии острой ишемии нижних конечностей. Консервативное лечение. Хирургическая тактика.
116. Острое нарушение мезентериального кровообращения (тромбоз, эмболия). Этиология, клиника, диагностика, лечение.
117. Аневризма корня аорты и восходящего отдела. Этиология, клиника, диагностика, лечение.
118. Аневризмы грудного отдела аорты. Этиология, клиника, диагностика, эндоваскулярные методы лечения.
119. Аневризмы брюшного отдела аорты. Этиология, клиника, диагностика, эндоваскулярные методы лечения.
120. Аневризмы подвздошных и периферических артерий. Этиология, клиника, диагностика, эндоваскулярные методы лечения.
121. Атеросклероз подвздошно-бедренного сегмента артерий нижних конечностей. Этиология, клиника, диагностика, эндоваскулярные методы лечения.
122. Атеросклероз бедренно-подколенного сегмента артерий нижних конечностей. Этиология, клиника, диагностика, эндоваскулярные методы лечения.
123. Атеросклероз артерий голени. Этиология, клиника, диагностика, эндоваскулярные методы лечения. Эндоваскулярные методы лечения. Диабетическая стопа.
124. Расслоения аорты. Классификация, этиология, клиника, диагностика, эндоваскулярные методы лечения.
125. Неспецифический аортоартериит. Этиология, патогенез, клиника, диагностика, лечение. Облитерирующий эндартериит артерий нижних конечностей.
126. Синдром Лериша. Причины, симптомы. Оперативное лечение.
127. Атеросклеротическое поражение брахиоцефальных артерий. Этиология, клиника, диагностика, эндоваскулярные методы лечения.
128. Хроническая ишемия органов пищеварения. Этиология, клиника, диагностика, эндоваскулярные методы лечения.

4. Критерии оценок деятельности обучающихся при освоении учебного материала

Виды контроля	Формы проведения	Вид контрольно-диагностической (оценочной) процедуры	Система оценивания	Критерии оценивания
Текущий контроль	<p>Опрос</p> <p>Выполнение ситуационных заданий.</p> <p>Демонстрация сообщений, докладов, презентаций.</p>	<p>Опрос по контрольным вопросам для самостоятельной подготовки к занятию.</p> <p>Собеседование по результатам выполнения ситуационных заданий, оценка навыков работы на симуляционном оборудовании.</p> <p>Обсуждение сообщений, докладов, презентаций.</p>	Пяти бальная система	<p><u>Критерии оценки при опросе:</u></p> <p>«Отлично» - вопрос раскрыт в полном объеме, обучающийся умеет систематизировать, обобщать и применять знания в смежных дисциплинах.</p> <p>«Хорошо» - вопрос раскрыт практически в полном объеме, имеются небольшие недочеты.</p> <p>«Удовлетворительно» - вопрос раскрыт частично, имеются значительные недочеты.</p> <p>«Неудовлетворительно» - вопрос не раскрыт, имеются грубые ошибки.</p> <p><u>Критерии оценок выполнения ситуационных заданий:</u></p> <p>«Отлично» - уверенное и точное владение приемами работ, самостоятельное выполнение работ и самоконтроль за выполнением действия; работы выполняются в соответствии с требованиями нормативной документации, а также с учетом норм времени; соблюдение требований безопасности труда;</p> <p>«Хорошо» - возможны отдельные незначительные ошибки при применении приемов работ, исправляемые самим обучающимся; самостоятельное выполнение работ при незначительной помощи и самоконтроль за выполнением действий; работы выполняются в основном в соответствии с требованиями нормативной документации с незначительными ошибками, но в рамках норм времени; соблюдаются требования безопасности труда;</p> <p>«Удовлетворительно» - недостаточное владение приемами работ; самоконтроль за выполнением действий при овладении приемами работ с помощью; работы выполняются в основном в соответствии с требованиями нормативной документации с незначительными ошибками; допускаются незначительные отклонения от установленных норм времени; соблюдение требований безопасности труда;</p> <p>«Неудовлетворительно» - неточное выполнение приемов работ; контроль выполненных работ с</p>

				<p>существенными ошибками, неумение осуществлять контроль; невыполнение норм времени и нарушение требований безопасности труда.</p> <p><u>Критерии оценок сообщений и докладов:</u></p> <p>«Отлично» - учебный материал освоен обучающимся в полном объеме, легко ориентируется в материале, полно и аргументировано отвечает на дополнительные вопросы, излагает материал логически последовательно, делает самостоятельные выводы, умозаключения, демонстрирует кругозор, использует материал из дополнительных источников, интернет ресурсы. Сообщение носит исследовательский характер. Речь характеризуется эмоциональной выразительностью, четкой дикцией, стилистической и орфоэпической грамотностью. Использует наглядный материал (раздаточный материал, презентация).</p> <p>«Хорошо» - по своим характеристикам сообщение соответствует характеристикам отличного ответа, но обучающийся может испытывать некоторые затруднения в ответах на дополнительные вопросы, допускать некоторые погрешности в речи.</p> <p>«Удовлетворительно» - обучающийся испытывал трудности в подборе материала, его структурировании. Пользовался, в основном, учебной литературой, не использовал дополнительные источники информации. Не может ответить на дополнительные вопросы по теме сообщения. Материал излагает не последовательно, не устанавливает логические связи, затрудняется в формулировке выводов. Допускает стилистические и орфоэпические ошибки.</p> <p>«Неудовлетворительно» - сообщение обучающимся не подготовлено либо подготовлено по одному источнику информации, либо не соответствует теме</p>
Промежуточная аттестация	Зачет в 1,2,3,4 семестрах	1 этап – тестирование (компьютерный вариант/письменный вариант)	Дихотомическая шкала	<p><u>При тестировании:</u></p> <p>«Зачтено» - 70% и более правильных ответов,</p> <p>«Не зачтено» - 69% и менее правильных ответов</p>
	Экзамен в 1,2,3,4 семестрах	1 этап - тестирование (компьютерный)	Пяти бальная система	<p><u>Критерии оценок тестового контроля:</u></p>

		<p>вариант). 2 этап - выполнение ситуационного задания (в том числе с использованием симуляционного оборудования). 3 этап - собеседование по билетам для проведения экзамена</p>	<p>«Отлично» - 90-100% правильных ответов «Хорошо» - 80-89% правильных ответов «Удовлетворительно» - 70-79% правильных ответов «Неудовлетворительно» - 69% и менее правильных ответов. <u>Критерии оценок выполнения ситуационных заданий:</u> «Отлично» - уверенное и точное владение приемами работ, самостоятельное выполнение работ и самоконтроль за выполнением действия; работы выполняются в соответствии с требованиями нормативной документации, а также с учетом норм времени; соблюдение требований безопасности труда; «Хорошо» - возможны отдельные незначительные ошибки при применении приемов работ, исправляемые самим обучающимся; самостоятельное выполнение работ при незначительной помощи и самоконтроль за выполнением действий; работы выполняются в основном в соответствии с требованиями нормативной документации с незначительными ошибками, но в рамках норм времени; соблюдаются требования безопасности труда; «Удовлетворительно» - недостаточное владение приемами работ; самоконтроль за выполнением действий при овладении приемами работ с помощью; работы выполняются в основном в соответствии с требованиями нормативной документации с незначительными ошибками; допускаются незначительные отклонения от установленных норм времени; соблюдение требований безопасности труда; «Неудовлетворительно» - неточное выполнение приемов работ; контроль выполненных работ с существенными ошибками, неумение осуществлять контроль; невыполнение норм времени и нарушение требований безопасности труда. <u>Критерии оценки при опросе:</u> «Отлично» - вопрос раскрыт в полном объеме, обучающийся умеет систематизировать, обобщать и применять знания в смежных дисциплинах. «Хорошо» - вопрос раскрыт практически в полном объеме,</p>
--	--	--------------------------------------------------------------------------------------------------------------------------------------------------------------------------------------------	----------------------------------------------------------------------------------------------------------------------------------------------------------------------------------------------------------------------------------------------------------------------------------------------------------------------------------------------------------------------------------------------------------------------------------------------------------------------------------------------------------------------------------------------------------------------------------------------------------------------------------------------------------------------------------------------------------------------------------------------------------------------------------------------------------------------------------------------------------------------------------------------------------------------------------------------------------------------------------------------------------------------------------------------------------------------------------------------------------------------------------------------------------------------------------------------------------------------------------------------------------------------------------------------------------------------------------------------------------------------------------------------------------------------------------------------------------------------------------------------------------------------------------------------------------------------------------------------------------------------------------------------------------------------------------------------------------------------------------------------------------------------------------------------------------------------------------------

				имеются небольшие недочеты. «Удовлетворительно» - вопрос раскрыт частично, имеются значительные недочеты. «Неудовлетворительно» - вопрос не раскрыт, имеются грубые ошибки
--	--	--	--	----------------------------------------------------------------------------------------------------------------------------------------------------------------------------------

5. Учебно-методическое и библиотечное обеспечение дисциплины

Методические указания по освоению дисциплины размещены в ИЭОС ФГБУ «НМИЦ им. ак. Е.Н. Мешалкина» Минздрава России.

Список основной и дополнительной литературы

Основная литература

1. Войнов, В.А. Патолофизиология сердца и сосудов: учебное пособие / В. А. Войнов. - Москва: Издательство Бином, 2020. - 206 с.
2. Иоселиани Д.Г., Коронарное стентирование и стенты [Электронный ресурс] / Иоселиани Д.Г., Асадов Д.А., Бабунашвили А.М. - М.: ГЭОТАР-Медиа, 2019. - 256 с. - Режим доступа: <https://www.rosmedlib.ru/book/ISBN9785970449318.html>
3. Интервенционная кардиология. Практическое руководство: перевод третьего английского издания / Т. Н. Нгуен [и др.]; пер. с англ. Ю. М. Чеснова, 2014. - 376 с.
4. Каган, И. И. Клиническая анатомия сердца: иллюстрированный авторский цикл лекций / Каган И. И. - Москва: ГЭОТАР-Медиа, 2018. - 128 с. - Текст: электронный // URL: <https://www.rosmedlib.ru/book/ISBN9785970448052.html>
5. Коков, Л. С. Интервенционная радиология / Под ред. проф. Л. С. Кокова - Москва: ГЭОТАР-Медиа, 2008. - 192 с. - Текст: электронный // URL: <https://www.rosmedlib.ru/book/ISBN9785970408674.html>
6. Лапп, Х. Принципы интервенционной кардиологии. Диагностическая и лечебная катетеризация сердца. - Москва: Медицинская литература, 2019. - 450 с.
7. Лучевая диагностика. Артерии и вены. - Москва: МЕДпресс-информ, 2018. - 319 с.
8. Рентгенэндоваскулярная хирургия: национальное руководство: в 4-х т. / под ред. Б.Г. Алеяна. Т. 1: Врожденные пороки сердца. - Москва: Литтерра, 2017. - 573 с.
9. Рентгенэндоваскулярная хирургия: национальное руководство: в 4-х т. / под ред. Б.Г. Алеяна. Т. 2: Ишемическая болезнь сердца. - Москва: Литтерра, 2017. - 788 с.
10. Рентгенэндоваскулярная хирургия: национальное руководство: в 4-х т. / под ред. Б.Г. Алеяна. Т. 3: Сосудистые, неврологические, хирургические, онкологические, гинекологические и урологические заболевания. - Москва: Литтерра, 2017. - 595 с.
11. Рентгенэндоваскулярная хирургия: национальное руководство: в 4-х т. / под ред. Б.Г. Алеяна. Т. 4: Структурные заболевания сердца. - Москва: Литтерра, 2017. - 279 с.
12. Созыкин, А.В. Основы ангиографии коронарных артерий: для врачей клинических специальностей / А. В. Созыкин. - Москва: ИД МЕДПРАКТИКА-М, 2014. - 88 с.
13. Хубутя, М.Ш. Реперфузионная терапия в остром периоде инфаркта миокарда / Хубутя М.Ш., Газарян Г.А., Захаров И.В. - Москва: ГЭОТАР-Медиа, 2010. - 168 с. - Текст: электронный // URL: <https://www.rosmedlib.ru/book/ISBN9785970418567.html>
14. Шрёдер, Ю. Эндovasкулярные вмешательства на периферических сосудах: иллюстрированное руководство / Ю. Шрёдер; под общ. ред. проф. С. А. Абугова. - Москва: МЕДпресс-информ, 2014. - 276 с.

Дополнительная литература

1. Голощапов-Аксенов Р.С. Организационные и клинические основы рентгенохирургических методов диагностики и лечения сердечно-сосудистых заболеваний. - Москва: Медицинское информационное агентство, 2019. - 365 с.
2. Интервенционная кардиология. Коронарная ангиография и стентирование / А. П. Савченко, О. В. Черкавская, Б. А. Руденко и др. - Москва: ГЭОТАР-Медиа, 2010. - 444 с.
3. Интервенционная медицина: руководство для врачей / [А. Ю. Аблицов, Ю. А. Аблицов, А. В. Бегачев и др.]; под ред. Г. И. Назаренко. - Москва: Медицина, 2012. - 807 с.
4. Интервенционная радиология / Л. С. Коков и др. - Москва: ГЭОТАР-Медиа, 2008. - 185 с.
5. Интервенционные методы лечения ишемической болезни сердца / под ред.: Л. А. Бокерия, Б. Г. Алеяна, А. Коломбо, Ю. И. Бузиашвили. - Москва: НЦССХ им. А.Н. Бакулева МЗ РФ, 2002. - 417 с.
6. Коронарное шунтирование больных ишемической болезнью сердца: реабилитация и вторичная профилактика: Российские клинические рекомендации. - Москва: ННПЦССХ им. А.Н. Бакулева, 2017. - 187 с.
7. Лучевые методы диагностики болезней сердца / М. Телен, Р. Эрбел, К.-Ф. Крейтнери др. - Москва: МЕДпресс-информ, 2011. - 408 с.
8. Меркулов Е. В. Коронарная ангиография, вентрикулография, шунтография: в иллюстрациях и схемах / Е. В. Меркулов, 2011. - 99 с.
9. Руководство по рентгеноэндоваскулярной хирургии сердца и сосудов: [в 3-х т.] / под ред. Л. А. Бокерия, Б. Г. Алеяна. Т. 1: Рентгеноэндоваскулярная хирургия заболеваний магистральных сосудов. - Москва: НЦССХ им. А.Н. Бакулева МЗ РФ. - 2008. - 597 с.
10. Руководство по рентгеноэндоваскулярной хирургии сердца и сосудов: [в 3-х т.] / под ред. Л. А. Бокерия, Б. Г. Алеяна. Т. 2: Рентгеноэндоваскулярная хирургия врожденных и приобретенных пороков сердца. - Москва: НЦССХ им. А.Н. Бакулева МЗ РФ, 2008. - 649 с.
11. Руководство по рентгеноэндоваскулярной хирургии сердца и сосудов: [в 3-х т.] / под ред. Л.А. Бокерия, Б.Г. Алеяна. Т. 3: Рентгеноэндоваскулярная хирургия ишемической болезни сердца. - Москва: НЦССХ им. А.Н. Бакулева МЗ РФ, 2008. - 647 с.
12. Рыбакова М.К. Эхокардиография в таблицах и схемах: настольный справочник / М. К. Рыбакова, В. В. Митьков. - 3-е изд. - Москва: Видар-М, 2016. - 287 с.
13. Скопин, И.И. Практические рекомендации по использованию сосудистых канюль / И. И. Скопин, В. С. Аракелян, А. В. Вавилов. - Москва: НЦССХ им. А.Н. Бакулева МЗ РФ, 2016. - 15 с.
14. Скопин, И.И. Типы бифуркации сонных артерий и особенности их диагностики. Виды хирургических реконструкций сонных артерий / И. И. Скопин, Н. А. Дарвиш, А. А. Малинин. - Москва: НЦССХ им. А.Н. Бакулева МЗ РФ, 2016. - 31 с.
15. Частные вопросы коронарной ангиопластики / В. И. Ганюков, И. П. Зырянов, А. Г. Осиев [и др.], 2008. - 336 с.

Базы данных, информационно-справочные и поисковые системы

1. Электронно-библиотечная система «Консультант врача» www.gosmedlib.ru
2. Электронно-библиотечная система «Университетская библиотека онлайн» <http://biblioclub.ru/>

3. Федеральная электронная медицинская библиотека <http://www.femb.ru/>
4. Научная электронная библиотека eLIBRARY.RU <https://www.elibrary.ru/>
5. Ассоциация сердечно-сосудистых хирургов России <https://racvs.ru/clinic/old/>
6. Российское общество ангиологов и сосудистых хирургов <http://www.angiologia.ru/>
7. Российское научное общество специалистов по рентгенэндоваскулярной диагностике и лечению <http://endovascular.ru/>