

федеральное государственное бюджетное учреждение
«Национальный медицинский исследовательский центр
имени академика Е.Н. Мешалкина»
Министерства здравоохранения Российской Федерации
(ФГБУ «НМИЦ им. ак. Е.Н. Мешалкина» Минздрава России)

УТВЕРЖДАЮ
Заместитель генерального директора
по организационно-методической работе

Д.А. Астапов

«29» 2022 г.



ОЦЕНОЧНЫЕ МАТЕРИАЛЫ ДИСЦИПЛИНЫ

Б1.Б.1 НЕЙРОХИРУРГИЯ

по программе ординатуры

Специальность:	31.08.56 Нейрохирургия
Квалификация:	Врач-нейрохирург
Форма обучения	Очная

Оценочные материалы дисциплины являются частью основной образовательной программы высшего образования – программы ординатуры по специальности 31.08.56 Нейрохирургия.

Оценочные материалы разработал(и):

Фамилия И.О.	Должность	Ученая степень, ученое звание
Киселёв Р.С.	Доцент отдела высшего и дополнительного профессионального образования центра высшего и дополнительного профессионального образования ФГБУ «НМИЦ им. ак. Е.Н. Мешалкина» Минздрава России	Кандидат медицинских наук

Рецензент(ы):

Фамилия И.О.	Должность	Ученая степень, ученое звание	Организация, кафедра
Сёмин П.А.	Заведующий нейрохирургическим отделением -врач-нейрохирург, доцент отдела высшего и дополнительного профессионального образования центра высшего и дополнительного профессионального образования	Кандидат медицинских наук	ФГБУ «НМИЦ им.ак. Е.Н. Мешалкина» Минздрава России

Оценочные материалы рассмотрены и одобрены на заседании цикловой методической комиссии ФГБУ «НМИЦ им. ак. Е.Н. Мешалкина» Минздрава России.

Протокол № 1 от 29 августа 2022г.

Содержание

1. Оценочные материалы для проведения текущего контроля успеваемости по дисциплине
 - 1.1. Контрольные вопросы (вопросы для проверки и закрепления знаний)
 - 1.2. Ситуационные задания
2. Оценочные материалы для проведения промежуточной аттестации по дисциплине
 - 2.1. Оценочные материалы для проведения зачёта
 - 2.1.1. Тестовые задания для подготовки к зачёту
 - 2.2. Оценочные материалы для проведения экзамена
 - 2.2.1. Тестовые задания для подготовки к экзамену
 - 2.2.2. Ситуационные задания для подготовки к экзамену
 - 2.2.3. Вопросы для подготовки к экзамену

1.Оценочные материалы для проведения текущего контроля успеваемости по дисциплине

1.1. Контрольные вопросы (вопросы для проверки и закрепления знаний)

Раздел № 1. История нейрохирургии. Клиническая и хирургическая анатомия. Топическая диагностика. Клиническая нейроанатомия и оперативные доступы.

Тема 1.1. История нейрохирургии

1. История развития нейрохирургии.
2. Выделение нейрохирургии в самостоятельную дисциплину и этапы ее развития.
3. Структура нейрохирургической службы в Российской Федерации.

Тема 1.2. Этапы становления эндоваскулярной нейрохирургии.

1. Изобретение церебральной ангиографии, отделяемых микроспиралей, баллонов.
2. Этапы становления эндоваскулярной нейрохирургии
3. Развитие эндоваскулярной нейрохирургии в Российской Федерации

Тема 1.3. Симптомокомплексы поражений черепно-мозговых нервов и проводящих путей.

1. Черепные нервы: анатомо-физиологические данные.
2. Клинические методы исследования черепно-мозговых нервов.
3. Симптомы поражения черепно-мозговых нервов.

Тема 1.4. Ствол мозга. Синдромы поражения Альтернирующие синдромы.

1. Строение ствола мозга,
2. Синдромы половинного поражения различных его отделов.
3. Альтернирующие синдромы.

Тема 1.5. Мосто-мозжечковый угол. Синдром полного и частичного поражения. Мозжечок. Статическая и динамическая атаксия

1. Строение мозжечка, синдромы половинного поражения различных его отделов.
2. Виды атаксии.
3. Мосто-мозжечковый угол, клиническая и топографическая анатомия
4. Клиника поражений мосто-мозжечкового угла

Тема 1.6. Симптомокомплексы поражения лобной, теменной, височной и затылочной долей.

1. Строение полушарий головного мозга.
2. Семиотика поражений различных участков больших полушарий.

Тема 1.7. Симптомокомплексы поражений промежуточного и конечного мозга, экстрапирамидной системы

1. Строение и основные связи промежуточного и конечного мозга.
2. Симптомы поражения промежуточного и конечного мозга.
3. Топическая диагностика конечного мозга.
- 4.Строение и основные связи экстрапирамидной системы, роль в организации движений, участие в организации движений путем обеспечения позы, мышечного тонуса и стереотипных автоматизированных движений.
- 5.Нейрофизиологические и нейрохимические механизмы регуляции деятельности экстрапирамидной системы.
- 6.Гипокинезия, ригидность и мышечная гипотония.
- 7.Гиперкинезы: тремор, мышечная дистония, хорей, тики, атетоз, миоклонии.

Тема 1.8. Симптомокомплексы поражений спинного мозга, периферической нервной системы

- 1.Спинной мозг и периферическая нервная система: анатомия и физиология.

2. Чувствительные и двигательные расстройства при поражении шейных, грудных, поясничных и крестцовых сегментов спинного мозга, передних и задних корешков, сплетений, периферических нервов.

3. Синдромы поперечного и половинного поражения спинного мозга на различных уровнях.

Тема 1.9. Компоненты и уровни сознания. Шкала для определения уровня сознания. Причины развития комы. Токсические/метаболические нарушения, приводящие к коме. Органические причины коматозного состояния

1. Компоненты и уровни сознания

2. Шкала для определения уровня сознания.

3. Причины развития комы.

4. Токсические/метаболические нарушения, приводящие к коме.

5. Органические причины коматозного состояния

Тема 1.10. Микрохирургическая анатомия передней и средней черепной ямки, оперативные доступы

1. Структура основания черепа.

2. Передняя, средняя черепная ямки (отверстия).

3. Семиотика повреждений содержимого отверстий основания черепа.

4. Классические доступа к ПЧЯ, СЧЯ (субфронтальный, птериональный, латеральный супраорбитальный, подвисочный, доступ по Кавасе).

Тема 1.11. Микрохирургическая анатомия задней черепной ямки, оперативные доступы

1. Строение задней черепной ямки, отверстия, содержимое.

2. Семиотика повреждений содержимого отверстий ЗЧЯ

3. Классические доступа к ЗЧЯ (задний транспетрозный, ретросигмовидный, медианный доступ, экстремально латеральный доступ).

Тема 1.12. Анатомия желудочковой системы головного мозга. Продукция и ток цереброспинальной жидкости. Механизмы компенсирующие повышенное внутричерепное давление.

1. Строение желудочковой системы головного мозга.

2. Продукция и абсорбция цереброспинальной жидкости.

3. Состав цереброспинальной жидкости.

4. Доктрина Монро – Келли

Тема 1.13. Микрохирургическая и ангиографическая анатомия артерий головного мозга

1. Микрохирургическая анатомия базальных цистерн головного мозга.

2. Топографическая анатомия артерий головного мозга.

3. Ангиографическая анатомия артерий головного мозга.

Тема 1.14. Микрохирургическая и ангиографическая анатомия венозных коллекторов головного мозга

1. Ангиографическая анатомия вен головного мозга.

2. Строение и топография венозных синусов

Тема 1.15. Неврологические синдромы поражения каротидного бассейна.

1. Симптоматика окклюзии ВСА

2. Симптоматика окклюзии офтальмической артерии

3. Симптоматика окклюзии передней хориодальной артерии
4. Симптоматика окклюзии СМА
5. Симптоматика окклюзии ПМА

Тема 1.16. Неврологические синдромы поражения вертебробазиллярной системы.

1. Симптоматика окклюзии ЗНМА
2. Симптоматика окклюзии ПНМА
3. Симптоматика окклюзии ЗМА

Тема 1.17. Клиническая анатомия позвоночника и спинного мозга, доступы

1. Хирургическая анатомия позвоночника.
2. Проводящие пути спинного мозга.
3. Теории осевых нагрузок.
4. Кровоснабжение спинного мозга.
5. Пространства позвоночного канала.
6. Оперативные вмешательства на спинном мозге (ламинэктомия, гемиламинэктомия, интерламинэктомия, передний доступ, стереотаксические операции на спинном мозге).

Тема 1.18. Симптомокомплексы поражения спинного мозга на разных уровнях.

1. Симптомокомплекс поражения спинного мозга на верхнешейном уровне
2. Симптомокомплекс поражения спинного мозга на нижнешейном уровне
3. Симптомокомплекс поражения спинного мозга на грудном уровне
4. Симптомокомплекс поражения спинного мозга на поясничном уровне
5. Симптомокомплекс поражения конского хвоста и *filum terminale*

Тема 1.19. Топография и симптомы поражения периферической нервной системы.

1. Топографическая анатомия сплетений, периферических нервов верхних и нижних конечностей.
2. Семиотика поражений периферических нервов конечностей, плечевого, поясничного, крестцового сплетений.

Тема 1.20. Принципы нейрохирургических вмешательств Схема Кронлейна-Егорова

1. Принципы проведения нейрохирургических вмешательств.
2. Виды краниотомии, ориентиры, схема Кронлейна-Егорова.
3. Основные виды оперативных вмешательств в нейрохирургии.

Тема 1.21. Классические оперативные доступы к передней и средней черепной ямке.

1. Субфронтальный доступ (показания, принципы).
2. Птериональный доступ (показания, принципы).
3. Латеральный супраорбитальный доступ (показания, принципы).
4. Подвисочный доступ (показания, принципы).
5. Доступ Каваса (показания, принципы).

Тема 1.22. Классические оперативные доступы к задней черепной ямке.

1. Задний транспетрозный доступ (показания, принципы).
2. Ретросигмовидный доступ (показания, принципы).
3. Медианный доступ (показания, принципы).
4. Экстремально латеральный доступ (показания, принципы).

Тема 1.23. Доступы к желудочковой системе головного мозга.

1. Транскаллезный доступ (показания, принципы).
2. Субфронтальный доступ (показания, принципы).

3. Супрацеребеллярный доступ (показания, принципы).
4. Окципитальный доступ (показания, принципы).
5. Субтемпоральный доступ (показания, принципы).

Раздел 2. Нейротравматология.

Тема 2.1. Черепно-мозговая травма: виды: клиника, диагностика, детская черепно-мозговая травма

1. Классификация ЧМТ. Современные представления о биомеханике ЧМТ и связь биомеханики с клиническими формами ЧМТ.
2. Клиника ЧМТ. Общемозговой, менингеальной, очаговой синдромы. Дислокационные синдромы – виды, клинические проявления.
3. Современные методы обследования пациента с ЧМТ. Современная нейровизуализация – виды, возможности, показания, противопоказания.
4. Особенности детской черепно-мозговой травмы.

Тема 2.2. Черепно-мозговая травма: тактика и виды хирургических вмешательств при различных видах черепно-мозговой травмы

1. Тактика при внутримозговых, эпидуральных и субдуральных гематомах
2. Тактика при переломе основания и свода черепа
3. Тактика при ушибах головного мозга
4. Тактика при субарахноидальном кровоизлиянии
5. Хирургическое лечение при отеке головного мозга – показания, методики.

Тема 2.3. Отек головного мозга (патогенез, классификация, механизмы развития при различных нейрохирургических заболеваниях). Гипертензионный синдром. Клинические и параклинические характеристики.

1. Патогенез отека головного мозга
2. Виды отека головного мозга.
3. Механизмы развития отека головного мозга.
4. Клиника отека головного мозга.
5. Диагностика отека головного мозга.

Тема 2.4. Виды травматических внутричерепных кровоизлияний. Источники, клиника, показания к хирургическому вмешательству, типы вмешательств.

1. Виды травматических внутричерепных кровоизлияний, источники.
2. Клиника внутричерепных кровоизлияний.
3. Показания к хирургическому вмешательству.

Тема 2.5. Переломы основания черепа: симптоматика, диагностика. Посттравматическая ликворея: диагностика, лечение.

1. Виды и симптоматика переломов основания черепа
2. Диагностика переломов основания черепа
3. Диагностика посттравматической ликвореи.
4. Лечение посттравматической ликвореи.

Тема 2.6. Сдавление головного мозга. Виды сдавления. Клиника, диагностика. Принципы консервативного и хирургического лечения.

1. Классификация сдавлений головного мозга.
2. Симптомы сдавлений головного мозга.
3. Диагностика сдавлений головного мозга.

4. Принципы консервативного и хирургического лечения сдавлений головного мозга.

Тема 2.7. Клинические формы травматических поражений спинного мозга.

1. Классификация СМТ.
2. Современные представления о биомеханике СМТ.
3. Связь биомеханики с клиническими формами СМТ.
4. Клиника СМТ. Синдромы поражения спинного мозга.
5. Особенности нарушений функций тазовых органов при СМТ.
6. Осложнения СМТ – классификация, клиника, диагностика, профилактика, лечение
7. Особенности СМТ у детей.

Тема 2.8. Хирургические вмешательства при позвоночно-спинальной травме.

1. Хирургическое лечение СМТ – способы, показания, методики
2. Переломы позвоночника. Понятие стабильности.
3. Способы хирургического лечения при переломах позвоночника.

Тема 2.9. Травма периферической нервной системы

1. Классификация заболеваний периферической нервной системы. М
2. Мононевропатии и полиневропатии: этиология, патогенез, клиника, диагностика, лечение.
3. Виды повреждений нервов, варианты повреждений нервных стволов, классификация, микроскопических изменений при повреждении нервов (Seddon).
4. Шейное сплетение и плечевое сплетение, симптоматика повреждения. Оперативные вмешательства на плечевом сплетении и его ветвях.
5. Поясничное и крестцовое сплетение, симптоматика повреждения, операции на поясничном и крестцовом сплетениях.
6. Инструментальные методы диагностики повреждений периферических нервов.

Тема 2.10. Абсцесс головного мозга. Клиническое течение, диагностика, лечение. Паразитарные заболевания головного мозга.

1. Причины возникновения абсцессов головного мозга.
2. Клиника абсцессов головного мозга.
3. Диагностика и лечение абсцессов головного мозга.
4. Основные виды паразитарных заболеваний головного мозга: клиника, диагностика, лечение.

Тема 2.11. Инфекционные осложнения в нейрохирургии. Менингит и эмпиема мозговых оболочек, энцефалит, вентрикулит. Клиника, диагностика, подходы к лечению.

1. Клиника, диагностика и подходы к лечению менингита.
2. Клиника, диагностика и подходы к лечению энцефалита.
3. Клиника, диагностика и подходы к лечению вентрикулита.

Тема 2.12. Туннельные синдромы верхних и нижних конечностей. Симптоматика, диагностика, подход к лечению, хирургические вмешательства при туннельных синдромах.

1. Симптоматика и диагностика туннельных синдромов верхних конечностей.
2. Подходы к лечению туннельных синдромов верхних конечностей.
3. Симптоматика и диагностика туннельных синдромов нижних конечностей.
4. Подходы к лечению туннельных синдромов нижних конечностей.

Раздел 3. Детская нейрохирургия.

Тема 3.1. Врожденные аномалии центральной нервной системы (синдром Арнольда-Киари, синдром Данди-Уокера, сирингомиелия, сирингобульбия)

1. Аномалия Арнольда – Киари, классификация, клиника, эпидемиология. Методы хирургического лечения.
2. Аномалия Денди – Уокера, клиника, диагностика и хирургическое лечение.
3. Сирингомиелия и сирингобульбия, этиопатогенез, клиника, диагностика и методы хирургической коррекции.

Тема 3.2. Врожденные аномалии центральной нервной системы (spina bifida, краниосиностозы)

1. Краниосиностозы, классификация, клиника, этиология, диагностика, оперативные вмешательства при краниосиностозах.
2. Spina bifida, классификация, клиника, этиология, диагностика, оперативные вмешательства при краниосиностозах.

Тема 3.3. Строение ликворопроводящих путей, циркуляция и состав ликвора. Доктрина Монро-Келли. Внутричерепное и церебральное перфузионное давление.

1. Строение ликворопроводящих путей, циркуляция и состав ликвора.
2. Внутричерепное и перфузионное давление, теория Монро-Келли, регуляция внутричерепного давления.
3. Методы прямого и косвенного измерения внутричерепного давления.
4. Виды датчиков внутричерепного давления, нормальные цифры ВЧД, типы патологических кривых.

Тема 3.4. Этиология, патогенез и классификация гипертензионных синдромов. Острая и хроническая внутричерепная гипертензия: особенности клинической картины, диагностика.

1. Этиология, патогенез и классификация гипертензионных синдромов, острая и хроническая внутричерепная гипертензия.
2. Острая окклюзионная гидроцефалия, причины и механизмы развития, хирургическое лечение. Хроническая гидроцефалия, причины ее развития, классификация гидроцефалии взрослых, клиника различных вариантов гидроцефалии.
3. Диагностика и лечение хронической дизрезорбтивной гидроцефалии. Осложнения ликворшунтирующих операций, методы их профилактики.

Тема 3.5. Механизмы повышения внутричерепного давления. Понятие о компенсации, субкомпенсации, декомпенсации гидроцефалии. Показания к хирургическому лечению гидроцефалии.

1. Механизмы повышения внутричерепного давления.
2. Компенсированная и декомпенсированная внутричерепная гипертензия.
3. Методы хирургического лечения гидроцефалии, ликворшунтирующие операции, показания к установке шунтов.
4. Эндоскопические технологии в лечении гидроцефалии.

Раздел 4. Нейроонкология.

Тема 4.1. Классификация опухолей ЦНС. Клиника, диагностика и хирургические вмешательства при внутримозговых опухолях больших полушарий. Тактика при глиальных опухолях, вторичных образованиях головного мозга.

1. Опухоли головного мозга: классификация.
2. Клиника и диагностика суб- и супратенториальных опухолей, особенности течения.

3. Показания и принципы проведения оперативных вмешательств при внутримозговых опухолях головного мозга.
4. Новые технологии применимые при данной патологии (биофлюоресценция, интраоперационное облучение).
5. Вторичные образования головного мозга, эпидемиология, диагностика, тактика.

Тема 4.2. Менингиомы головы: характерные черты, томографическая картина, подход к лечению

1. Классификация менингиом.
2. Симптоматика и диагностика менингиом.
3. Классификация Simpson.
4. Подходы к лечению менингиом.

Тема 4.3. Метастатическое поражение головного мозга. Характерные черты, томографическая картина, наиболее частые источники метастазирования, подход к лечению.

1. Гистологические варианты метастазов головного мозга.
2. Клиника и диагностика метастазов головного мозга.
3. Подходы к лечению метастазов головного мозга.

Тема 4.4. Дизэмбриогенетические опухоли головного мозга. Характерные черты, томографическая картина, подход к лечению.

1. Классификация дисэмбриогенетических опухолей головного мозга.
2. Клиника и диагностика дисэмбриогенетических опухолей головного мозга.
3. Подходы к лечению дисэмбриогенетических опухолей головного мозга.

Тема 4.5. Глиальные опухоли головного мозга супратенториальной локализации. Гистологические типы. Степени злокачественности. Подход к лечению.

1. Гистологическая классификация глиальных опухолей головного мозга, прогнозы.
2. Клиника и диагностика глиальных опухолей головного мозга.
3. Подходы к лечению глиальных опухолей головного мозга.

Тема 4.6. Тактика и хирургические доступы к образованиям основания черепа: передняя и средняя черепная ямка.

1. Доступы к передней и средней черепной ямке.
2. Гистологические типы опухолей основания черепа.
3. Особенности клинической картины опухолей передней и средней черепной ямки.

Тема 4.7. Опухоли мозжечка, ствола и IV желудочка. Типы, клиническое течение, подход к лечению. Хирургические доступы к опухолям мозжечка, IV желудочка и ствола головного мозга. Виды, показания, особенности.

1. Гистологические типы опухолей мозжечка и ствола.
2. Клиника и диагностика опухолей мозжечка.
3. Клиника и диагностика опухолей ствола головного мозга.
4. Подход к лечению опухолей мозжечка и ствола головного мозга.

Тема 4.8. Опухоли мостомозжечкового угла: типы, томографическая картина, клиническое течение, подход к лечению. Хирургические доступы к мостомозжечковому углу. Виды, показания, особенности.

4. Опухоли мосто-мозжечкового угла, дифференциальная диагностика.
5. Клиника и диагностика опухолей мосто-мозжечкового угла.
6. Тактика при лечении невриноме мосто-мозжечкового угла.
7. Хирургические доступы к мосто-мозжечковому углу, показания, особенности.

Тема 4.9. Внутрижелудочковые опухоли и опухоли пинеальной области, клиника и оперативные доступы. Опухоли пинеальной области. Клиническая картина, оперативные доступы.

1. Гистологические типы опухолей внутрижелудочковой локализации.
2. Клиника и диагностика опухолей боковых желудочков, 4 желудочка, 3 желудочка.
3. Клиника опухолей шишковидной железы и пинеальной области.
4. Хирургическое лечение опухолей мозжечка и 4 желудочка.
8. Методы оперативных вмешательств при опухолях 3 желудочка.
9. Методы оперативных вмешательств при опухолях боковых желудочков.

Тема 4.10. Опухоли хиазмально-селлярной области. Типы, особенности клинической картины, хирургические доступы к ХСО.

1. Виды опухолей хиазмально-селлярной области.
2. Особенности клинической картины опухолей ХСО.
3. Хирургические доступы к ХСО.

Тема 4.11. Аденома гипофиза. Особенности клинического течения. Диагностика. Трансназальный доступ в лечении аденом: техника, осложнения

1. Аденомы гипофиза: этиология, классификация.
2. Клиника и диагностика аденом гипофиза.
3. Подходы к лечению аденом гипофиза.
4. Доступы к аденомам гипофиза.

Тема 4.12. Эндоскопические технологии в нейроонкологии

1. Виды эндоскопов в нейрохирургии
2. Эндоскопические доступы в нейрохирургии

Тема 4.13. Опухоли спинного мозга и позвоночного столба. Классификация, особенности развития клинической картины при различных типах спинальных опухолей.

1. Клиническая классификация опухолей спинного мозга и позвоночного канала (эпидуральные, субдуральные; экстрамедуллярные, интрамедуллярные).
2. Особенности развития клинической картины при экстрамедуллярной опухоли.
3. Особенности развития клинической картины при интрамедуллярной опухоли.
4. Клинические стадии невриномы спинного мозга, расположенной в различных сегментах спинного мозга (шейные, грудные и поясничные): корешковая; половинного поражения поперечника спинного мозга (синдром Броун-Секара); поражение всего поперечника спинного мозга.

Тема 4.14. Нейрорадиологические методы в диагностике спинальных опухолей. Диф. диагноз опухолей спинного мозга и позвоночного столба. Оперативные доступы к опухолям спинного мозга.

1. Диагностические исследования больного с подозрением на опухоль спинного мозга и позвоночника: спондилография, люмбальная пункция (ликвородинамические пробы: Квеккенштедта, Пуссеппа, Стукея), миелографии, эпидурография, КТ и МР томография.
2. Показания и противопоказания для хирургического лечения опухолей спинного мозга и его виды (тотальное или частичное удаление опухоли, декомпрессивная ламинэктомия, комбинированное - хирургическое, лучевое и химиотерапевтическое).

Раздел 5. Сосудистая нейрохирургия.

Тема 5.1. Морфология, классификация, клиника и диагностика церебральных аневризм. Риск естественного течения неразорвавшихся аневризм. Показания к хирургическому лечению неразорвавшихся аневризм.

1. Морфология, классификация церебральных аневризм.
2. Клиника и диагностика церебральных аневризм.
3. Естественное течение церебральных аневризм. Понятие сложных аневризма, особенности клинического течения.
3. Показания к лечению неразорвавшихся церебральных аневризм: эволюция представлений о риске естественного течения аневризм против риска хирургического лечения.
4. Виды оперативных вмешательств при неразорвавшихся аневризмах.

Тема 5.2. Аневризматическое субарахноидальное кровоизлияние. Градации и шкалы, течение, лечение и прогноз. Тактика в отношении аневризм в остром периоде разрыва. Осложнения аневризматического субарахноидального кровоизлияния. Клинические проявления, диагностика и лечение.

1. Клиника и диагностика субарахноидального кровоизлияния.
2. Градации и шкалы аневризматического САК.
3. Течение и прогноз аневризматического САК.
4. Тактика в отношении аневризм в остром периоде разрыва.
5. Осложнения аневризматического субарахноидального кровоизлияния (церебральный ангиоспазм, постгеморрагическая гидроцефалия).

Тема 5.3. Микрохирургическое лечение церебральных аневризм. Методы, принципы, наиболее часто используемые хирургические доступы. Преимущества и недостатки микрохирургического подхода.

1. Принципы и виды микрохирургического лечения церебральных аневризм.
2. Хирургические доступы к церебральным аневризмам.
3. Преимущества и недостатки микрохирургического лечения церебральных аневризм.

Тема 5.4. Эндоваскулярное лечение церебральных аневризм. Эмболизация аневризм отделяемыми микроспиральями. Принципы и техника. Ассистирующие методики. Преимущества, недостатки и ограничения метода.

4. Принципы и методы эндоваскулярного лечения церебральных аневризм.
5. Классическая техника эмболизации микроспиральями. Баллон- и стент-ассистенция в лечении церебральных аневризм. Отличия интракраниальных баллонов и стентов от их коронарных и периферических собратьев.
6. Сложные варианты стентирования при лечении церебральных аневризм. Поток перенаправляющие устройства в лечении церебральных аневризм.
7. Новые методики лечения церебральных аневризм: бифуркационные устройства, интрааневризматические разрушители потока. Деконструктивные вмешательства в лечении церебральных аневризм.
8. Баллонная тест-окклюзия церебральных магистралей. Коллатеральный кровоток. Нерешённые вопросы эндоваскулярной хирургии церебральных аневризм: гигантские и фузиформные аневризмы.

Тема 5.5. Диссекция церебральных артерий.

1. Этиология диссекций брахиоцефальных и церебральных артерий.
2. Клиника и патогенез диссекции
3. Диагностика диссекции.
4. Показания к хирургическому лечению и виды оперативных вмешательств при диссекции церебральных артерий.

Тема 5.6. Артериовенозные мальформации головного мозга. Эпидемиология, классификация, клиническая картина. Современный подход к лечению.

1. Эпидемиология АВМ головного мозга.
2. Классификация АВМ головного мозга.
3. Морфология и гемодинамика церебральных артериовенозных мальформаций
4. Эволюция представлений о риске естественного течения и показаний к хирургическому лечению АВМ

Тема 5.7. Принципы современного мультимодального лечения артериовенозных мальформаций головного мозга.

1. Принципы и техники эмболизации церебральных АВМ.
2. Базовые сведения о мультимодальном лечении церебральных АВМ.
3. Место эндоваскулярных методик в современном подходе к лечению церебральных АВМ.

Тема 5.8. Дуральные артериовенозные фистулы поперечного синуса. Этиопатогенез, классификации, подходы к лечению.

1. Этиопатогенез и классификация дАВФ.
2. Клиника и диагностика церебральных дАВФ.
3. Принципы и методы эмболизации церебральных дАВФ.

Тема 5.9. Травматические и нетравматические каротидно-кавернозные соустья. Классификации, этиопатогенез, подходы к лечению.

1. Классификация ККС.
2. Этиопатогенез ККС.
3. Клиника и диагностика ККС.
4. Принципы и методы лечения ККС.

Тема 5.10. Церебральные артериовенозные шунты детского возраста. Этиология, клиника, диагностика, подходы к лечению.

1. Артериовенозные мальформации вены Галена: этиология, клиника, диагностика, лечение.
2. Пиальные артериовенозные фистулы: этиология, клиника, диагностика, лечение.

Тема 5.11. Спинальные артериовенозные шунты: типы, классификации, клиническая картина, подходы к лечению.

1. Классификация спинальных артериовенозных шунтов.
2. Клиническая картина спинальных артериовенозных шунтов.
3. Тактика и методы хирургического лечения спинальных артериовенозных шунтов.

Тема 5.12. Атеросклероз и стенозирующая патология брахиоцефальных и церебральных артерий.

1. Патогенез атеросклероза брахиоцефальных и церебральных артерий.
2. Естественное течение атеросклероза брахиоцефальных и церебральных артерий.
3. Диагностика и методы визуализации атеросклероза БЦА и церебральных артерий.

Тема 5.13. Эндоваскулярные и микрохирургические методы лечения стеноокклюзирующей патологии брахиоцефальных и интракраниальных сосудов.

1. Баллонная ангиопластика и стентирование внутренних сонных артерий. Показания к хирургическому лечению стеноза внутренних сонных артерий.
2. Техника и инструментарий для баллонной ангиопластики и стентирования внутренних сонных артерий, методы защиты церебрального кровотока.
3. Баллонная ангиопластика и стентирование позвоночных артерий.
4. Баллонная ангиопластика и стентирование интракраниальных артерий

Тема 5.14. Ишемический инсульт: этиология, патогенез, клиника, диагностика и методы визуализации. Механическая тромбэкстракция в лечении ишемического инсульта. Показания, техника, ограничения метода.

1. Ишемический инсульт: этиология и патогенез.
2. Клиника ишемического инсульта.
3. Диагностика и методы визуализации ишемического инсульта.
4. Механическая тромбэкстракция в лечении острого ишемического инсульта: алгоритм действий при остром ишемическом инсульте, инструментарий и техника тромбэкстракции.

Раздел 6. Дегенеративные заболевания позвоночника, патология периферической нервной системы.

Тема 6.1. Общее строение позвоночного столба. Понятие о стабильности позвоночника

1. Строение позвоночного столба.
2. Понятие стабильности позвоночника.
3. Методы диагностики дегенеративных заболеваний позвоночника.

Тема 6.2. Синдром боли в спине. Спондилоартроз, методы лечения.

1. Понятие о синдроме болей в нижней части спины. Классификация болей в спине, основанная на клинических симптомах.
2. Понятие, клиника и диагностика спондилоартроза (спондилеза).
3. Кокцидиния. Лечение хронической дорсалгии, ассоциированной со спондилёзом.

Тема 6.3. Грыжи шейного отдела позвоночника. Дегенеративные изменения шейного отдела позвоночника.

1. Грыжи шейного отдела позвоночника. Цервикальная радикулопатия, миелопатия (клиника, диагностика).
2. Физикальное исследование при цервикальной грыже, инструментальная диагностика.

Тема 6.4. Хирургические вмешательства на шейном отделе позвоночника.

1. Тактика, показания к хирургическому вмешательству при грыжах шейного отдела позвоночника.
2. Хирургические вмешательства при стенозах шейного отдела позвоночника.
3. Хирургическое лечение нестабильности шейного отдела позвоночника.

Тема 6.5. Грыжи грудного, поясничного отделов позвоночника.

1. Грыжа межпозвоночного диска на поясничном и грудном уровне позвоночника, радикулопатия.
2. Факторы риска, клиника, дифференциальный диагноз, диагностика грыжи диска на грудном и поясничном уровнях.
3. Показания к хирургическому вмешательству при грыжах грудного и поясничного отделов позвоночника.

Тема 6.6. Деформации позвоночника.

1. Понятие и классификация деформаций позвоночника.
2. Диагностика и клиника деформаций позвоночника.
3. Виды хирургических вмешательств при деформациях позвоночного столба.

Тема 6.7. Стеноз позвоночного канала. Нейрогенная перемежающаяся хромота. Миелопатия.

1. Стеноз позвоночного канала. Классификация, клиника.
2. Показания к хирургическому вмешательству при стенозах позвоночного канала.

3. Виды оперативных вмешательств при стенозах позвоночного канала.

Тема 6.8. Хирургия дегенеративных заболеваний позвоночника. Синдром неудачной хирургии позвоночника.

1. Показания к оперативным вмешательствам при дегенеративных заболеваниях позвоночника. Виды проводимых вмешательств.
2. Используемые системы стабилизации. PLIF, TLIF, ALIF, показания, техника. Динамическая стабилизация.
3. Артропластика, показания, техника.
4. Синдром неудачной хирургии позвоночника, эпидемиология, клиника, тактика.

Раздел 7. Функциональная нейрохирургия

Тема 7.1. Нейрофизиологические методы исследования в нейрохирургии. Виды, показания, область применения.

1. Виды нейрофизиологических методов исследования в нейрохирургии.
2. Показания к применению нейрофизиологических методов в нейрохирургической практике.

Тема 7.2. Деструктивные вмешательства и нейростимуляция при двигательных расстройствах ЦНС. Глубинная стимуляция головного мозга.

1. Понятие стереотаксической нейрохирургии, виды стереотаксических систем.
2. Виды оперативных вмешательств при двигательных расстройствах ЦНС.
3. Принципы глубинной стимуляции головного мозга в лечении двигательных расстройств ЦНС.

Тема 7.3. Семиотика эпилепсии. Методы диагностики эпилепсии. Хирургические методы лечения эпилепсии.

1. Эпидемиология и классификация эпилепсии.
2. Методы диагностики эпилепсии.
3. Хирургические методы лечения эпилепсии: показания, виды вмешательств.

Тема 7.4. Функциональные вмешательства при болевых синдромах. DREZ-хирургия. Хирургическое лечение тройничной невралгии. Спинальная нейростимуляция. Деструктивные и стимулирующие вмешательства на глубинных структурах головного мозга.

1. Методы хирургического лечения при лицевой боли.
2. Принципы спинальной нейростимуляции в лечении нейропатических болевых синдромов.
3. DREZ-хирургия, деструктивные и стимулирующие вмешательства на глубинных структурах головного мозга при лечении боли.

Критерии оценки при опросе:

«Отлично» - вопрос раскрыт в полном объеме, обучающийся умеет систематизировать, обобщать и применять знания в смежных дисциплинах.

«Хорошо» - вопрос раскрыт практически в полном объеме, имеются небольшие недочеты.

«Удовлетворительно» - вопрос раскрыт частично, имеются значительные недочеты.

«Неудовлетворительно» - вопрос не раскрыт, имеются грубые ошибки.

1.2. Ситуационные задания

1 семестр

Раздел № 1. История нейрохирургии. Клиническая и хирургическая анатомия. Топическая диагностика. Клиническая нейроанатомия и оперативные доступы.

Тема 1.1. История нейрохирургии.

Пациент Л., 17 лет, поступил в офтальмологическое отделение с клиникой ретробульбарного неврита. При осмотре выявлено концентрическое сужение полей зрения на синюю и красную метку, побледнение височных половин дисков зрительных нервов.

1. Для какого заболевания характерна данная картина офтальмологического осмотра?
2. Какой дополнительный метод исследования подтвердит диагноз?

Ответ:

1. Субдуральная гематома справа.
2. Нейровизуализация (КТ, МРТ головного мозга)

Тема 1.2. Этапы становления эндоваскулярной нейрохирургии.

У пациентки, 65 лет, страдающей ишемической болезнью сердца, утром появилось головокружение системного характера, тошнота, однократная рвота, нарушение глотания, осиплость голоса. При госпитализации в неврологическом статусе: сознание сохранено, менингеального синдрома нет. Отмечается дисфония, дисфагия, икота, язычок отклоняется влево, глоточный рефлекс справа не вызывается, слева — умеренно живой. Гипестезия на лице справа. Язык по средней линии. Мимопопадание при выполнении пальценосовой пробы. Анизорефлексия S > Д, симптом Бабинского слева. В левой руке положительная проба Барре. АД 180/100 мм рт. ст. Пульс 88 уд/мин, ритмичный.

1. В каком сосудистом бассейне нарушено кровоснабжение головного мозга?
2. Как называется такой синдром?
3. Какой метод исследования подтверждает данный диагноз?

Ответ:

1. В вертебробазиллярной системе.
2. Альтернирующий синдром Валендберга — Захарченко.
3. МРТ головного мозга.

Тема 1.3. Симптомокомплексы поражений черепно-мозговых нервов и проводящих путей. Ситуационное задание

Родители 9-летнего ребенка вызвали врача на дом. Рассказали, что в течение 2,5 недель у сына была небольшая температура 37,2- 37,5, плохо себя чувствовал, болела голова, была однократная рвота. Сегодня с утра появилось двоение в глазах. За последний год похудел на 3 кг, часто жаловался на утомляемость, ухудшилась успеваемость в школе, появился частый кашель. Врач выявил: умеренно выраженный менингеальный синдром, легкое расходящееся косоглазие и легкий птоз справа. Мальчика срочно госпитализировали. Анализ ликвора: давление 400 мм водного столба, жидкость бесцветная, через 24 часа появилась неясная фибриновая сетка, белок 0,65 г/л, цитоз 200 в 1 мм³, преобладают лимфоциты, сахар 0,6 ммоль/л.

- 1) Поставьте топический диагноз?
- 2) Поставьте предварительный клинический диагноз?
- 3) Предложите дополнительные методы обследования.

Ответ:

- 1) III пара ЧН справа, оболочки головного мозга

- 2) Туберкулезный менингит
- 3) Исследование ликвора: окрашивание на кислотоустойчивые бактерии, посев, биохимическое исследование ликвора на активность аденозин дезаминазы (АДА), ПЦР.

Тема 1.4. Ствол мозга. Синдромы поражения Альтернирующие синдромы.

Ситуационное задание

У пациента с длительным анамнезом гипертонической болезни, ожирением, внезапно на фоне повышения артериального давления развилась слабость в правых конечностях. В неврологическом статусе выявлено: правосторонний центральный гемипарез, периферический парез мимических мышц слева.

- 1) Назовите синдромальный диагноз и область поражения в головном мозге.
- 2) Предположите сосудистый бассейн, поражение которого наиболее вероятно.

Ответ:

- 1) Альтернирующий синдром Мийяра-Гублера. Левая половина Варолиева моста.
- 2) Стволовая ветвь базилярной артерии.

Тема 1.5. Мосто-мозжечковый угол. Синдром полного и частичного поражения. Мозжечок. Статическая и динамическая атаксия

Ситуационное задание

Женщина 75 лет с сахарным диабетом 2 типа и кризовым течением гипертонической болезни, внезапно на фоне повышения артериального давления почувствовала головокружение. При неврологическом осмотре выявлено: горизонтальный нистагм, дисметрия слева, при выполнении координаторных проб – интенционный тремор слева.

- 1) Поставьте топический диагноз.
- 2) Предположите сосудистый бассейн, поражение которого наиболее вероятно.

Ответ:

- 1) Левая половина мозжечка.
- 2) Вертебрально-базилярный бассейн слева. Мозжечковая артерия.

Тема 1.6. Симптомокомплексы поражения лобной, теменной, височной и затылочной долей.

Ситуационное задание:

Мужчина 68 лет, страдающий пароксизмальной формой фибрилляции предсердий, внезапно ослеп на оба глаза. При осмотре других неврологических симптомов не выявилось.

- 1) Поставьте топический диагноз.
- 2) Предположите сосудистый бассейн, поражение которого наиболее вероятно.

Ответ:

- 1) Затылочные доли с двух сторон.
- 2) Бифуркация базилярной артерии

Тема 1.7. Симптомокомплексы поражений промежуточного и конечного мозга, экстрапирамидной системы

Девочка 11 лет пришла с мамой в поликлинику, в коридоре врач общего профиля обратил внимание на имеющийся у девочки генерализованный дистонический гиперкинез: вращательный штопорообразный – шеи с поворотом головы влево и назад, туловища, нижних конечностей с подошвенным сгибанием пальцев и ротацией стопы внутрь, верхних конечностей – сгибание кистей в кулак и приведение большого пальца. При дальнейшем осмотре: наблюдается усиление гиперкинеза в вертикальном положении и попытке целенаправленного движения, исчезновение

симптомов во сне и при определенных жестах, повышение мышечного тонуса по пластическому типу в конечностях, больше в левой ноге, нарушение статики и походки. Поражения ЧМН, пирамидной, мозжечковой и сенсорной систем не выявлено. Со слов матери, с 8 лет у девочки при ходьбе возникала неловкость в левой ноге, в последующем присоединилось усиление сокращения мышц и неправильная установка стопы. Через год наблюдалось вовлечение мышц шеи и рук, через 2 года – мышц туловища. В семье подобных случаев заболевания не было.

- 1) Топический диагноз?
- 2) Клинический диагноз?
- 3) Обследование?
- 4) Лечение?

Ответ:

- 1) Поражение базальных ганглиев.
- 2) Торсионная дистония.
- 3) МРТ, ПЭТ головного мозга, молекулярно-генетическое исследование.
- 4) Леводопа, холинолитики.

Тема 1.8. Симптомокомплексы поражений спинного мозга, периферической нервной системы

Ситуационное задание:

Во время взлета у самолета взорвались шасси, пилот сумел затормозить, избежав серьезной аварии. Никто из пассажиров не пострадал, но одна стюардесса была госпитализирована с подозрением на спинальное повреждение. 25-ти летняя пациентка рассказала, что, несмотря на ремень безопасности, ее резко бросило вперед. Жалобы при поступлении: отсутствие движений и чувствительности в ногах. При неврологическом исследовании выявлена нижняя параплегия с отсутствием всех глубоких рефлексов и анестезия ниже реберной дуги с 2х сторон. Через 12 часов пациентка начала двигать левой стопой и появилась болевая чувствительность на правой ноге. На левой ноге сохранилась аналгезия и термоанестезия, правая нога осталась полностью парализованной, появилась спастичность мышц, клонус правой стопы и симптомом Бабинского.

Ответ:

- 1) Закрытая спинальная травма. Сдавление? или ушиб грудного отдела (Т7-8) спинного мозга.
- 2) Спинальный шок.
- 3) Синдром Броун-Секара.
- 4) МРТ грудного отдела спинного мозга и позвоночника.
- 5) В случае подтверждения сдавления спинного мозга (позвонком, гематомой) оперативное лечение - декомпрессия. Введение метилпреднизолона (30мг/кг), симптоматическая терапия (лечение мочевой инфекции, миорелаксанты, профилактика пареза кишечника, пролежней и т.д.), ранняя реабилитация.

Тема 1.9. Компоненты и уровни сознания. Шкала для определения уровня сознания. Причины развития комы. Токсические/метаболические нарушения, приводящие к коме. Органические причины коматозного состояния

Ситуационное задание:

Пенсионерка 70 лет, находилась в поликлинике, ожидала приема эндокринолога. Окружающие заметили, что женщина стала заторможена, на вопросы отвечала односложно, затем перестала реагировать на происходящее, завалилась на бок из положения сидя. Из анамнеза известно: длительное время страдает сахарным диабетом 2 типа, корректируемым диетой. Последние дни жаловалась на общую слабость, тошноту, жажду, снижение аппетита. При осмотре: без сознания, кожа сухая, дыхание учащенное, шумное, глаза не открывает, на болевые раздражители возникли

тонические сокращения мышц, которые сменились атонией, глубокие рефлекс угнетены, двусторонние патологические рефлекс, менингеальных знаков нет. Уровень глюкозы крови 41 ммоль/л.

Задание:

- 1) Определите тип нарушения сознания?
- 2) Какое обследование необходимо провести?
- 3) Поставьте предварительный клинический диагноз?
- 4) Тактика лечения в стационаре?

Ответ:

- 1) Кома 2 степени (глубокая).
- 2) Клинический анализ крови, общий анализ мочи, исследование крови на уровень глюкозы, электролитов, молочной кислоты, кетонов, ЭКГ, офтальмоскопия.
- 3) Сахарный диабет 2 типа, декомпенсация. Диабетическая кома.
- 4) Если уровень натрия в крови в пределах нормы, продолжить инфузию 0,9% раствора натрия хлорида, в/в или в/м введение инсулина по 10-12 Ед. каждые 1-2 часа. При снижении гликемии до 14 ммоль/л – вместо изотонического раствора натрия хлорида введение 5% глюкозы, обеспечение витальных функций, поддержание водно-электролитного баланса, кислотно-основного равновесия.

Тема 1.10. Микрохирургическая анатомия передней и средней черепной ямки, оперативные доступы

Задание:

Назвать содержимое овального отверстия.

Ответ:

1. Нижнечелюстной нерв, n. Mandibularis (3 ветвь тройничного нерва, n. trigeminus).
2. Менингеальная добавочная ветвь, r. meningeus accessories (ветвь средней менингеальной артерии, a. meningea media).
3. Венозное сплетение овального отверстия, plexus venosus foraminis ovalis.

Тема 1.11. Микрохирургическая анатомия задней черепной ямки, оперативные доступы

Задание:

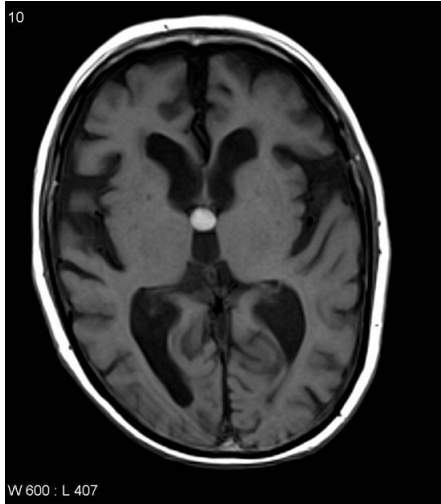
Назвать содержимое яремного отверстия.

Ответ:

1. Языкоглоточный нерв, n. Glossopharyngeus (IX пара черепных нервов).
2. Блуждающий нерв, n. Vagus (X пара черепных нервов).
3. Добавочный нерв, n. Accessorius (XI пара черепных нервов).
4. Яремный нерв, n. jugularis (ветвь верхнего шейного узла симпатического ствола).
5. Менингеальная ветвь блуждающего нерва, r. meningeus n. vagi.
6. Внутренняя яремная вена, v. jugularis interna.
7. Задняя менингеальная артерия, a. Meningea posterior (ветвь восходящей глоточной артерии, a. pharyngea ascendens).

Тема 1.12. Анатомия желудочковой системы головного мозга. Продукция и ток цереброспинальной жидкости. Механизмы компенсирующие повышенное внутричерепное давление.

Задание:

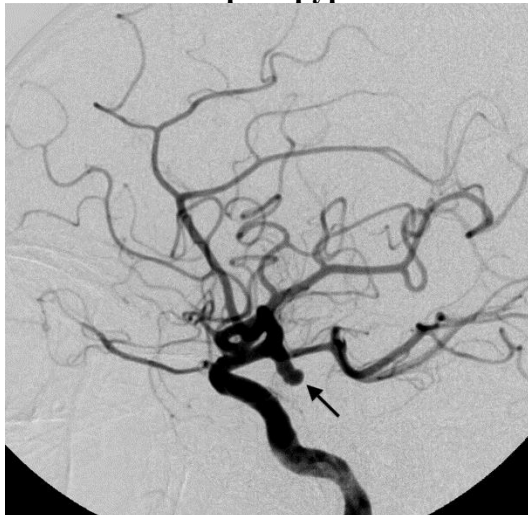

1. Назвать метод исследования.
2. Определить режим исследования.
3. Определить локализацию патологического процесса.
4. Поставить вероятный диагноз.

Ответ:

1. МРТ головного мозга.
2. T1
3. Третий желудочек.
4. Коллоидная киста третьего желудочка.

Тема 1.13. Микрохирургическая и ангиографическая анатомия артерий головного мозга

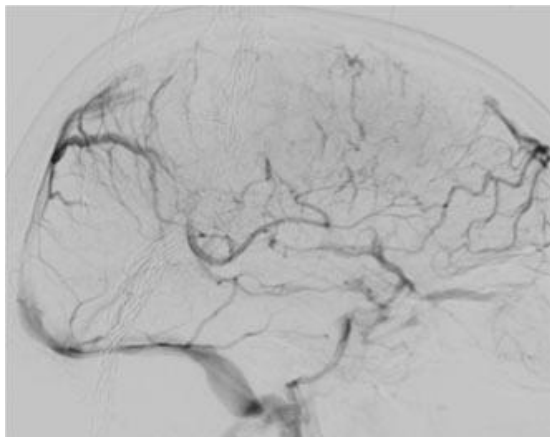


1. Назвать метод исследования.
2. Назвать локализацию патологии.
3. Поставить диагноз.

Ответ:

1. Церебральная ангиография
2. Коммуникантный сегмент внутренней сонной артерии
3. Мешотчатая аневризма коммуникантного сегмента ВСА.

Тема 1.14. Микрохирургическая и ангиографическая анатомия венозных коллекторов головного мозга



1. Назовите исследование.
2. Поставьте диагноз.
3. Назовите вероятную причину.

Ответ:

1. Церебральная ангиография (венозная фаза)
2. Тромбоз верхнего сагиттального синуса.
3. Парасагиттальная менингиома.

Тема 1.15. Неврологические синдромы поражения каротидного бассейна.

Ситуационное задание

У пациента 69 лет, страдающего гипертонической болезнью, внезапно, после сна, возникла слепота на левый глаз и слабость в правых конечностях.

- 1) Назовите синдромальный диагноз.
- 2) Предположите сосудистый бассейн, поражение которого наиболее вероятно.

Ответ:

- 1) Оптико-пирамидный синдром.
- 2) Левая внутренняя сонная артерия.

Тема 1.16. Неврологические синдромы поражения вертебробазиллярной системы.

Ситуационное задание:

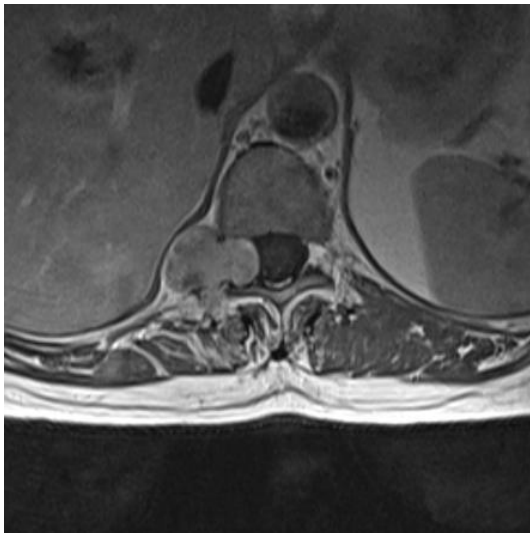
Мужчина 64 лет, проснувшись утром, не смог открыть правый глаз. Подойдя к зеркалу, увидел, что правое веко опущено, подняв его, почувствовал двоение в глазах, заметил косоглазие. Также ощутил слабость в левых конечностях.

- 1) Назовите синдромальный и топический диагноз.
- 2) Предположите сосудистый бассейн, поражение которого наиболее вероятно.

Ответ:

- 1) Альтернирующий синдром Вебера. Правая половина ствола на уровне четверохолмия.
- 2) Вертебрально-базиллярный бассейн справа. Стволовая ветвь базиллярной артерии

Тема 1.17. Клиническая анатомия позвоночника и спинного мозга, доступы



1. Назовите исследование.
2. Назовите режим.
3. Поставьте диагноз.
4. Тактика лечения, доступ.

Ответ:

1. МРТ грудного отдела позвоночника с контрастированием
2. T1 с контрастным усилением.
3. Шваннома грудного отдела позвоночника.
4. Хирургическое, задне-боковой.

Тема 1.18. Симптомокомплексы поражения спинного мозга на разных уровнях.

Ситуационное задание:

59-ти летний мужчина начал замечать, что испытывает неудобство при управлении автомобилем, стало трудно давить на педали правой стопой. Обратился к врачу. К этому времени появились боли «жгучего» характера по задней поверхности нижних конечностей. На выполненных рентгенограммах были выявлены дегенеративно-дистрофические изменения позвоночника. Назначен курс лечения мильгаммой, вольтареном и физиотерапией. Однако состояние продолжало ухудшаться, присоединилась слабость в левой стопе, нарушение мочеиспускания. Направлен на консультацию к неврологу, который выявил нижний дистальный периферический парализ, гипестезию болевой и температурной чувствительности в сегментах L5-S3 с двух сторон.

- 1) Поставьте предположительный клинический диагноз.
- 2) Какие обследования необходимо провести?
- 3) Тактика лечения.

Ответ:

- 1) Опухоль конского хвоста? Интрамедуллярная опухоль спинного мозга на уровне эпиконуса-конуса?
- 2) МРТ спинного мозга на уровне L4-S3.
- 3) Лечение оперативное. Лучевая терапия и химиотерапия по показаниям.

Тема 1.19. Топография и симптомы поражения периферической нервной системы.

Ситуационное задание:

Больной 38 лет обратился к терапевту с жалобами на слабость в ногах. Из анамнеза известно, что 3 недели назад перенес ОРВИ. В неврологическом статусе: снижение силы в дистальных отделах ног – до 4х баллов, в проксимальных отделах – 2 балла. Глубокие рефлексы с ног угнетены. Вялый парез в проксимальных отделах рук. Симптомы натяжения (с-м Лассега с < 50 гр). Двухсторонний парез мимической мускулатуры. Функция тазовых органов не нарушена. Парадоксальный тип дыхания. ЧСС – 108 в мин.

1) Топический диагноз?

2) Предположите наиболее вероятный клинический диагноз?

3) Какие дополнительные методы исследования наиболее информативны для уточнения диагноза?

Ответ:

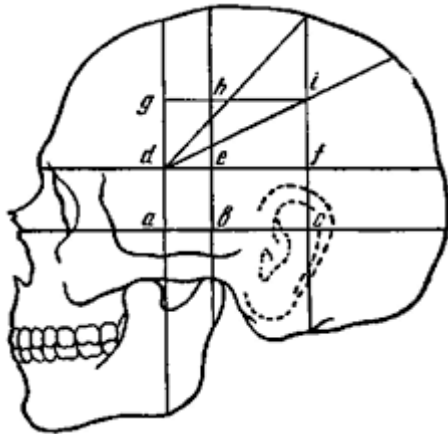
1) Поражение периферических нервов и корешков верхних и нижних конечностей.

2) Острая воспалительная демиелинизирующая полирадикулоневропатия (Синдром Гийена-Барре).

3) Исследование ЦСЖ, ЭНМГ через 2-3 недели.

Тема 1.20. Принципы нейрохирургических вмешательств Схема Кронлейна-Егорова

Задание.

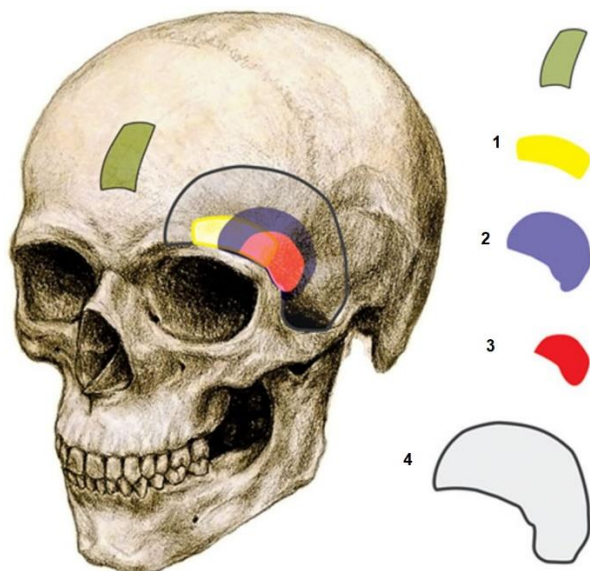


Проекцией чего является линия di и dh

Ответ: Сильвиевой борозды, Роландовой борозды

2 семестр

Тема 1.21. Классические оперативные доступы к передней и средней черепной ямке.

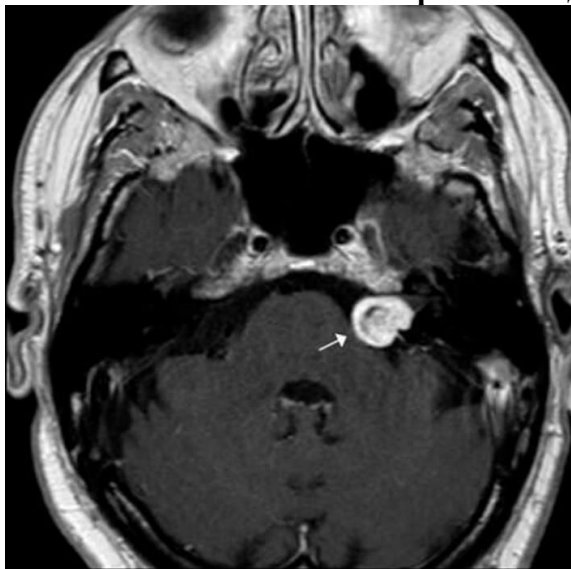


Назовите доступы.

Ответ:

1. Супраорбитальный
2. Латеральный супраорбитальный.
3. Миниптериональный.
4. Птериональный.

Тема 1.22. Классические оперативные доступы к задней черепной ямки.



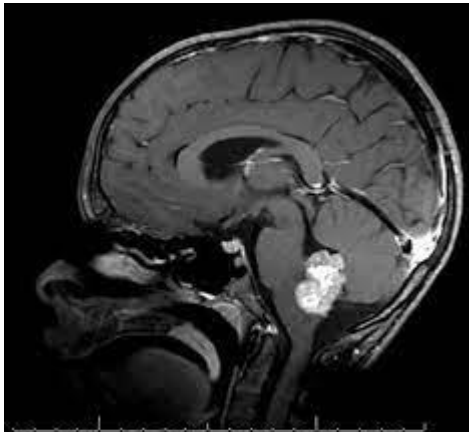
1. Назовите исследование.
2. Локализация патологии.
3. Поставьте диагноз.
4. Тактика.
5. Возможные доступы.

Ответ:

1. МРТ головного мозга с контрастированием
2. Левый мосто-мозжечковый угол.

3. Вестибулярная шваннома Коос III.
4. Хирургическое лечение/радиохирургия
5. Ретросигмовидный, задний транспетрозальный

Тема 1.23. Доступы к желудочковой системе головного мозга.



1. Назовите исследование.
2. Поставьте диагноз.
3. Тактика.
4. Оперативный доступ.

Ответ:

1. МРТ головного мозга с контрастированием.
2. Опухоль четвертого желудочка.
3. Хирургическое лечение.
4. Срединный субокципитальный.

Раздел 2. Нейротравматология.

Тема 2.1. Черепно-мозговая травма: виды: клиника, диагностика, детская черепно-мозговая травма

Ситуационное задание.

Больной 56 лет доставлен в клинику нейрохирургии спустя 3 часа после травмы (упал с высоты 3-го этажа). При поступлении: сознание угнетено до сопора, адекватному речевому контакту недоступен. Зрачки одинаковые, фотореакция сохранена, легкий правосторонний гемипарез с двусторонними патологическими стопными знаками, выраженный менингеальный синдром. На рентгенограммах черепа определяется линейный перелом левой теменной кости. При ЭхоЭС смещения срединных структур головного мозга не выявлено. При люмбальной пункции получен ликвор интенсивно окрашенный кровью, давление 240 мм водн.ст. Сформулируйте предварительный диагноз. План обследования. Тактика лечения.

Ответ:

Диагноз: Закрытая черепно-мозговая травма, тяжелой степени. Перелом левой теменной кости. Ушиб головного мозга, субарахноидальное кровоизлияние.

План обследования: МСКТ головного мозга.

Лечение: консервативное.

Тема 2.2. Черепно-мозговая травма: тактика и виды хирургических вмешательств при различных видах черепно-мозговой травмы

Ситуационное задание:

Пациент 3, 66 лет, поступил в приемный покой на машине скорой помощи. В бытовых условиях возникло резкое головокружение, упал, ударился головой, потерял сознание. Когда пришел в себя, заметил резкую головную боль, тошноту. Объективно: общее состояние средней степени тяжести, сознание ясное, адекватен. АД 80/60 мм.рт.ст., ЧСС – 90 уд/мин., ЧДД 20/ мин. температура тела – 36,7°C. Status neugosus: зрачки D=S, реакция на свет живая, патологии черепно-мозговых нервов не определяется. Тонус мышц правых конечностей повышен, сила мышц конечностей справа и слева не изменена, чувствительность не изменена. Менингеальные симптомы отсутствуют. Патологические рефлексы отсутствуют. В позе Ромберга неустойчив. Пальце-носовую, пяточно-коленную пробы выполняет не уверенно. На МСКТ головного мозга определяется образование серповидной формы, небольших размеров (ширина менее 15мм), гомогенное, высокой плотности, расположенное слева, между конвекситальной поверхностью головного мозга и костями свода черепа. Дислокации мозга не выявляется. Данные лабораторных исследований: ОАК: Eг – $4,34 \cdot 10^9/\text{л}$, Hг – 132 г/л, Leu – $8,3 \cdot 10^9/\text{л}$, Tr- $153 \cdot 10^9/\text{л}$, СОЭ – 6 мм/ч.

1) Поставьте диагноз.

2) Определите тактику ведения больного.

Ответ:

1. Закрытая ЧМТ средней степени тяжести. (ушиб головного мозга). Субдуральная гематома.
2. Декомпрессивная краниэктомия, удаление гематомы.

Тема 2.3. Отек головного мозга (патогенез, классификация, механизмы развития при различных нейрохирургических заболеваниях). Гипертензионный синдром. Клинические и параклинические характеристики.

Ситуационное задание

Пациент, 45 лет поступил в приемное отделение с клиникой правостороннего гемипареза, асимметрии лица и нарушения речи. 6 баллов по шкале NIH. Через 20 минут после поступления проведен системный тромболизис. Через 24 часа после поступления: 8 баллов по ШКГ, пациент интубирован. По данным МСКТ головного мозга – отек левой гемисфера со смещением срединных структур более 5 мм и отсутствием базальных цистерн.

Какая причина ухудшения неврологического статуса после инсульта?

Какая хирургическая тактика лечения?

Какие существуют альтернативы системному тромболизису?

Какая тактика послеоперационного ведения?

Ответ:

Злокачественный отек головного мозга на фоне увеличения зоны ишемии, кровоизлияние.

Установка наружного вентрикулярного дренажа, декомпрессивная краниэктомия.

Механическая тромбэкстракция, внутриартериальный фибринолиз, ангиопластика и стентирование.

Тема 2.4. Виды травматических внутричерепных кровоизлияний. Источники, клиника, показания к хирургическому вмешательству, типы вмешательств.

Больной 45 лет поступил в больницу с жалобами на головную боль. Известно, что вчера вечером упал и ударился головой. Отмечалась кратковременная потеря сознания, тошнота, однократная рвота, однако затем чувствовал себя удовлетворительно. Сегодня утром отметил

усиление головной боли, тошноту. Состояние средней тяжести. В сознании, контактен, правильно ориентирован в пространстве и времени. Беспокоит головная боль, более выраженная в правой половине головы. Правая теменно-височная область болезненная при пальпации. Менингеальных симптомов нет. Со стороны черепных нервов без патологии. Двигательных, чувствительных и координаторных расстройств нет. Больной оставлен под наблюдением. Спустя несколько часов появились и стали нарастать нарушение сознания до оглушения - сопора, расходящееся косоглазие за счет правого глазного яблока, расширение правого зрачка, снижение фотореакции. В левых конечностях отмечено снижение мышечной силы до 3,5-4,0 баллов. На КТ выявляется структура высокой плотности в правой теменно-височной области эллипсоидной формы, прилегающая к внутренней костной пластинке в пределах костных швов.

- 1) Поставьте диагноз.
- 2) Определите тактику ведения больного.

Ответ:

1. Закрытая ЧМТ средней степени тяжести, эпидуральная гематома.
2. Декомпрессивная краниэктомия, удаление эпидуральной гематомы

Тема 2.5. Переломы основания черепа: симптоматика, диагностика. Посттравматическая ликворея: диагностика, лечение.

Ситуационное задание.

Больной 26 лет доставлен в клинику нейрохирургии спустя 1,5 часа после травмы (получил удар топором по голове). При поступлении: сознание угнетено до сопора, адекватному речевому контакту недоступен. Зрачки одинаковые, фотореакция сохранена, легкий правосторонний гемипарез с двусторонними патологическими стопными знаками. В левой теменной области имеется рубленая рана размерами 8x1 см, из которой поступает кровь с примесью ликвора. Сформулируйте предварительный диагноз. План обследования. Тактика лечения.

Ответ:

Диагноз: Открытая проникающая травма черепа с переломом костей основания в передней черепной ямке, назоликворея, ушиб головного мозга.

План обследования: МСКТ головного мозга

Лечение: ПХО, консервативное лечение

Тема 2.6. Сдавление головного мозга. Виды сдавления. Клиника, диагностика. Принципы консервативного и хирургического лечения.

Мужчина, 32 лет. На производстве упал со стремянки, ударился головой. Придя домой, рассказал о случившемся жене. Так как впереди намечались выходные дни, за медицинской помощью обращаться не стал, сославшись на то, что «отлежится» дома. Жаловался на головную боль, по поводу чего принял «обезболивающее» и лег спать. Жена допоздна «засиделась» у соседки, а вернувшись домой, обнаружила мужа лежащим без сознания на полу. В 2 ч 15 мин был доставлен в стационар вызванной скорой помощью. При поступлении – кома I, правосторонний гемипарез, анизокория S>D. Эхо-энцефалоскопия – смещение Мэха слева направо 10 мм. На краниограммах обнаружен перелом затылочной кости справа.

Задания:

1. Поставьте предположительный клинический диагноз.
2. Какие дополнительные методы обследования необходимо провести?
3. Предложите тактику лечения.

Ответ:

1. ЗЧМТ. Ушиб головного мозга тяжелой степени со сдавлением. Острая субдуральная

гематома. Перелом затылочной кости справа.

2. ЛП.

3. Хирургическое лечение.

Тема 2.7. Клинические формы травматических поражений спинного мозга.

Ситуационное задание:

Во время взлета у самолета взорвались шасси, пилот сумел затормозить, избежав серьезной аварии. Никто из пассажиров не пострадал, но одна стюардесса была госпитализирована с подозрением на спинальное повреждение. 25-ти летняя пациентка рассказала, что, несмотря на ремень безопасности, ее резко бросило вперед. Жалобы при поступлении: отсутствие движений и чувствительности в ногах. При неврологическом исследовании выявлена нижняя параплегия с отсутствием всех глубоких рефлексов и анестезия ниже реберной дуги с 2х сторон. Через 12 часов пациентка начала двигать левой стопой и появилась болевая чувствительность на правой ноге. На левой ноге сохранилась аналгезия и термоанестезия, правая нога осталась полностью парализованной, появилась спастичность мышц, клонус правой стопы и симптомом Бабинского.

Задание:

- 1) Поставьте предположительный клинический диагноз.
- 2) Правила транспортировки?
- 3) Как называется состояние, развившееся у пациентки сразу после травмы и в течение в первых 12 часов?
- 4) Как называется клинический синдром, выявленный у пациентки через 12 часов?
- 5) Какие обследования необходимо провести?
- 6) Тактика лечения.

Ответ:

- 1) Закрытая спинальная травма. Сдавление? или ушиб грудного отдела (Т7-8) спинного мозга.
- 2) Спинальный шок.
- 3) Синдром Броун-Секара.
- 4) МРТ грудного отдела спинного мозга и позвоночника.
- 5) В случае подтверждения сдавления спинного мозга (позвонком, гематомой) оперативное лечение - декомпрессия. Введение метилпреднизолона (30мг/кг), симптоматическая терапия (лечение мочевой инфекции, миорелаксанты, профилактика пареза кишечника, пролежней и т.д.), ранняя реабилитация.

Тема 2.8. Хирургические вмешательства при позвоночно-спинальной травме.

Мужчина 48 лет ремонтировал крышу загородного дома, не удержался и упал. Самостоятельно двигаться не смог, жаловался на сильные боли в грудной клетке при малейшем движении и дыхании, не смог пошевелить ногами и сказал, что ног не чувствует. Жена вызвала скорую помощь. При осмотре выявлен нижний парапарез, двухсторонний симптом Бабинского, двухсторонняя гипестезия с уровня Т9.

Задание:

- 1) Поставьте предположительный клинический диагноз.
- 2) Какие правила транспортировки в данной ситуации?
- 3) Какие обследования необходимо провести?
- 4) Тактика лечения.

Ответ:

- 1) Сочетанная травма грудного отдела позвоночника и спинного мозга. Сдавление спинного мозга на уровне Т8.

- 2) Транспортировка осуществляется лежа на спине с фиксацией туловища на жесткой поверхности, подложенным под поясницу валиком, иммобилизацией шейного отдела позвоночника.
- 3) МРТ грудного отдела спинного мозга и позвоночника, рентгенографию ребер, обследование для исключения повреждения внутренних органов.
- 4) В случае подтверждения сдавления спинного мозга (позвонком, гематомой) оперативное лечение - декомпрессия. Введение метилпреднизолона (30мг/кг), симптоматическая терапия (лечение мочевой инфекции, миорелаксанты, профилактика пареза кишечника, пролежней и т.д.), ранняя реабилитация.

Тема 2.9. Травма периферической нервной системы

Ситуационное задание

Пациентка, 30 лет, разбитым стеклом повредила верхнюю треть левого предплечья. После травмы сразу почувствовала отсутствие движений пальцев левой кисти, затем появились резкие жгучие боли в области левой ладони. В неврологическом статусе определяется ограничение сгибания I, II и, отчасти, III пальца левой кисти, затруднено сжатие пальцев в кулак. Пациентка не может противопоставить большой палец остальным. Карпорадиальный рефлекс слева снижен. Поверхностная чувствительность снижена на ладонной поверхности I–III пальцев левой кисти.

Вопросы:

1. Какой нерв пострадал?
2. Какое лечение необходимо назначить?
3. Показано ли хирургическое лечение?

Ответ:

1. Травматическая невропатия срединного нерва слева.
2. Нейропротекторы, сосудорегулирующая терапия, средства, улучшающие нервно-мышечную проводимость, витамины группы В, массаж, лечебная физкультура кисти.
3. Да, шов нерва.

Тема 2.10. Абсцесс головного мозга. Клиническое течение, диагностика, лечение.

Паразитарные заболевания головного мозга.

Ситуационное задание:

Пациент перенес двухсторонний гнойный отит, поступил в отделение реанимации. При осмотре: состояние тяжелое, t 40 °С, выраженная головная боль, повторная рвота. Ригидность затылочных мышц, симптомы Кернига, Брудзинского. Черепные нервы без патологии. Левосторонний гемипарез со снижением силы до 4 баллов, симптом Бабинского слева. Левосторонняя гемигипестезия. В крови: лейкоцитоз свыше 15.000, СОЭ 50 мм/час. В ликворе нейтрофильный плеоцитоз до 200 клеток в 1 мкл. На МРТ: объемное образование с капсулой в правой лобновисочной области.

Вопросы:

1. К какому осложнению привел гнойный отит?
2. С чем нужно дифференцировать заболевание?
3. Тактика ведения пациента.

Ответ:

1. Абсцесс правой гемисферы головного мозга
2. Вторичный гнойный менингит, опухоль, инсульт.
3. Стеротаксическое дренирование абсцесса, антибактериальная терапия.

Тема 2.11. Инфекционные осложнения в нейрохирургии. Менингит и эмпиема мозговых оболочек, энцефалит, вентрикулит. Клиника, диагностика, подходы к лечению.

Ситуационное задание:

Сестра вызвала скорую помощь своему 30 летнему брату, так как у него развился эпилептический припадок. Из анамнеза известно, что пациент ВИЧ инфицирован. Пациента срочно госпитализировали. Во время осмотра пациент жалуется на сильную головную боль, сонлив, спутан, на вопросы отвечает не по существу. Объективно: сенсорная афазия Вернике, правосторонний гемипарез. В анализе ликвора: легкая ксантохромия, цитоз-300 в 1 мл, белок 2,0 г/л, давление 280 мм вод.ст. На МРТ-признаки поражения лобных и височных долей головного мозга (некроз, геморрагии, отек).

Задание:

- 1) Поставьте топический диагноз?
- 2) Поставьте предварительный клинический диагноз?
- 3) Дифференциальный диагноз с какими заболеваниями необходимо провести?
- 4) Предложите дополнительные методы обследования.
- 5) Предложите план лечения.

Ответ:

- 1) Левая височная, лобная доли
- 2) Герпетический энцефалит
- 3) Энцефалитами другой этиологии, ОНМК
- 4) Анализ ликвора на выявление вируса – ПЦР, обследование на СПИД
- 5) Ацикловир (10 мг/кг х 3 в/в кап), симптоматическое лечение, лечение СПИД

Тема 2.12. Туннельные синдромы верхних и нижних конечностей. Симптоматика, диагностика, подход к лечению, хирургические вмешательства при туннельных синдромах.

В приемный покой больницы обратился профессиональный пианист, у которого в течение 3 месяцев отмечается нарушение чувствительности и жгучие ночные боли в 1, 2 и 3 пальцах правой руки.

Вопросы:

- 1) Какой нерв поврежден?
- 2) Поставьте диагноз.
- 3) Дообследование.
- 4) Тактика.

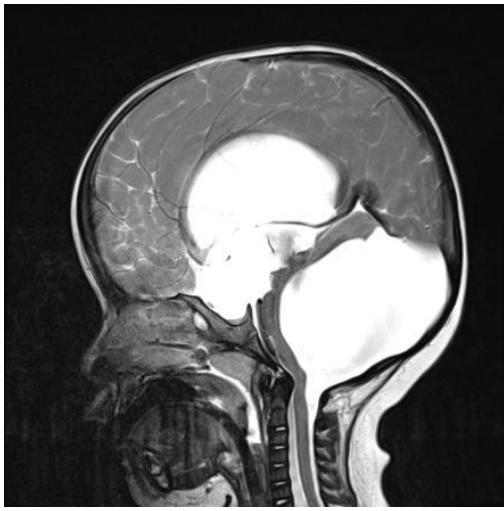Ответ

- 1) Срединный нерв.
- 2) Компрессионно-ишемическая невропатия правого срединного нерва в карпальном канале.
- 3) ЭНМГ.
- 4) Невролиз срединного нерва в карпальном канале.

Раздел 3. Детская нейрохирургия.

Тема 3.1. Врожденные аномалии центральной нервной системы (синдром Арнольда-Киари, синдром Данди-Уокера, сирингомиелия, сирингобульбия)

Задание

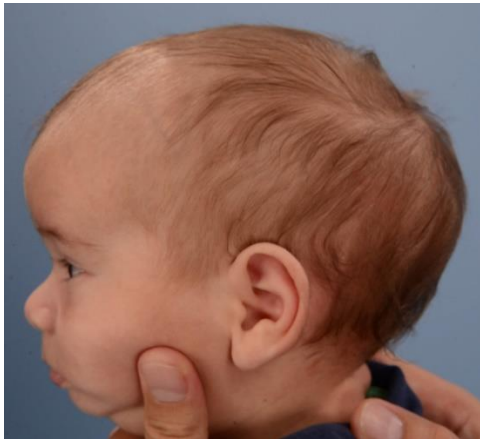

- 1) Метод исследования.
- 2) Поставьте диагноз.
- 3) Дообследование.
- 4) Тактика

Ответ:

1. МРТ головного мозга (T2WI)
2. Синдром Денди-Уокера
3. Осмотр глазного дна, окружность головы
4. Шунтирование (в случае гидроцефалии), ЭТВС (при сохранности Сильвиева водопровода)

Тема 3.2. Врожденные аномалии центральной нервной системы (*spina bifida*, краниосиностозы)



Задание:

1. Поставьте диагноз.
2. Причина данного состояния.
3. Тактика.
4. Оптимальный период для хирургического вмешательства

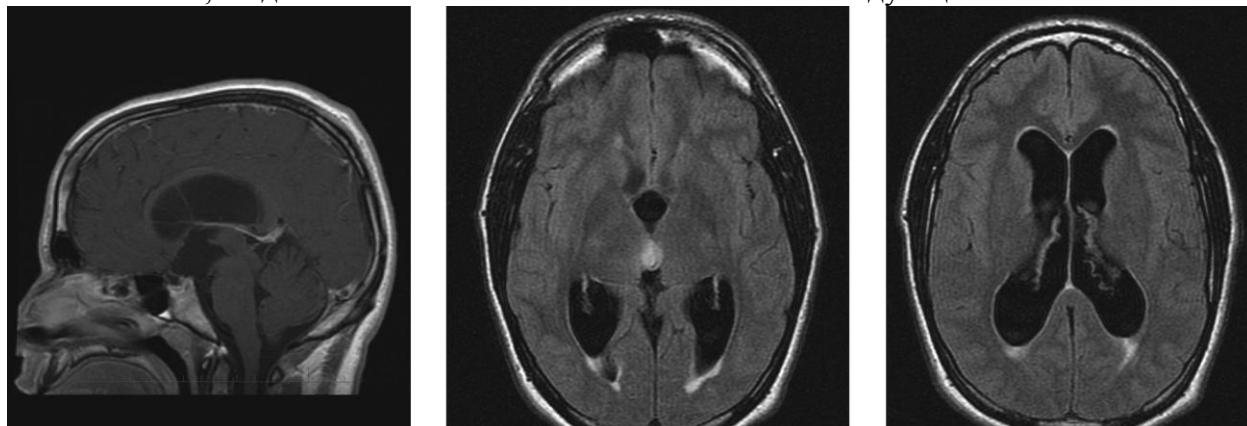
Ответ:

1. Скафоцефалия
2. Ранее закрытие сагиттального шва
3. Хирургическое лечение (иссечение сагиттального шва шириной 3 см)
4. 3-6 месяцев

Тема 3.3. Строение ликворопроводящих путей, циркуляция и состав ликвора. Доктрина Монро-Келли. Внутричерепное и церебральное перфузионное давление.

Ситуационное задание:

15-летний подросток поступил с жалобами на периодические эпизоды синкопы. В 10 лет обследован врачом-неврологом с отсутствием очаговой неврологической симптоматики, изменений по данным нейровизуализации, ЭЭГ. Подобные эпизоды возобновились в 15-летнем возрасте и несмотря на то, что неврологический статус – без очаговой неврологической симптоматики, по данным МРТ головного мозга выявлены следующие изменения:



1. Опишите МРТ головного мозга
2. Поставьте диагноз.
3. Тактика лечения

Ответ:

1. МРТ головного мозга демонстрирует вентрикуломегалию с перивентрикулярным отеком и наличием масс-эффекта в задних отделах третьего желудочка и покрышке ствола.
2. Окклюзионная гидроцефалия, субкомпенсация. Образование задних отделов третьего желудочка. Стеноз Сильвиева водопровода.
3. ЭТВС + биопсия образования, ВПШ

Тема 3.4. Этиология, патогенез и классификация гипертензионных синдромов. Острая и хроническая внутричерепная гипертензия: особенности клинической картины, диагностика.

Ситуационное задание:

3-месячный ребенок с миеломенингоцеле на уровне L5 и установленным вентрикуло-перитонеальным шунтом поступил в приемное отделение после 24 часов прогрессирующей раздражительности и лихорадки. В анамнезе: закрытие спинального дефекта на 2 дне жизни и установка вентрикуло-перитонеального шунта на 14 дне жизни. При обследовании выявлена лихорадка до 39.5 С, выбухание родничка, сомноленция и раздражительность. Очаговой неврологической симптоматики не выявлено. Местно – послеоперационные рубцы без особенностей. ОАК: лейкоцитоз. ОАМ: бактериурия, лейкоцитурия.

1. Какое требуется дообследование?
2. Какой диагноз?
3. Какая флора наиболее часто вызывает данную патологию?
4. Тактика лечения.

Ответ:

1. Бактериологическое исследование крови, мочи, рентгенография органов грудной клетки, МСКТ головного мозга, анализ ликвора

2. Инфекция, ассоциированная с системной ВПШ.
3. Грам-положительные кокки.
4. НВД, антибиотикотерапия

Тема 3.5. Механизмы повышения внутричерепного давления. Понятие о компенсации, субкомпенсации, декомпенсации гидроцефалии. Показания к хирургическому лечению гидроцефалии.

Ситуационное задание:

Ребенок, 2 года. Поступил с жалобой в связи с головными болями и рвотой. В анамнезе: вентрикуло-перитонеальное шунтирование в связи с перинатальным внутримозговым кровоизлиянием. В течение последнего года – 3 ревизии системы вентрикуло-перитонеального шунтирования. Симптомы рвоты и головных болей появились в течение последних нескольких недель. Неврологически – без очаговой неврологической симптоматики. По данным МСКТ головного мозга – шунт в пределах желудочковой системы, желудочки малого размера.

С чем связана симптоматика?

Объясните патофизиологию данного синдрома.

Какое дообследование может потребоваться?

Какие существуют варианты лечения?

Ответ:

Синдром щелевидных желудочков.

Гипердренирование, способствующее коллапсу желудочков и обструкции проксимального катетера.

Шунтография, мониторинг внутричерепного давления.

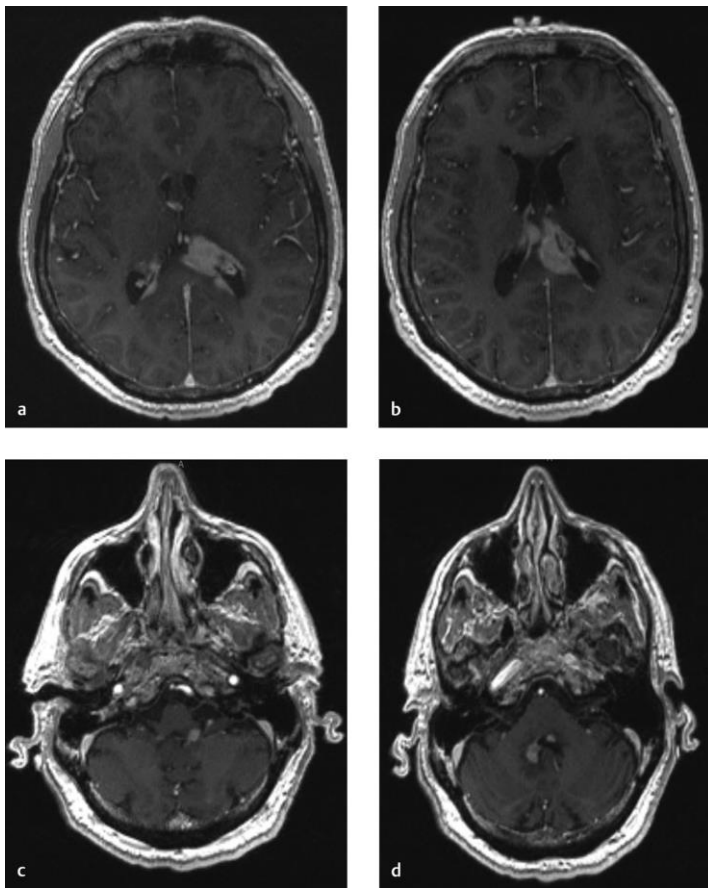
Установка программируемого клапана, люмбо-перитонеальное шунтирование, ЭТВС.

3 семестр

Раздел 4. Нейроонкология.

Тема 4.1. Классификация опухолей ЦНС. Клиника, диагностика и хирургические вмешательства при внутримозговых опухолях больших полушарий. Тактика при глиальных опухолях, вторичных образованиях головного мозга.

Пациент, 71 год поступил с жалобами на чувство тошноты, слабости, двоения в глазах в течение последней недели. В анамнезе: гипертоническая болезнь, гиперхолестеринемия. Неврологически – без очаговой неврологической симптоматики. МРТ головного мозга с контрастированием:



1. Дифференциальная диагностика.
2. Наиболее вероятный диагноз.
3. Тактика.

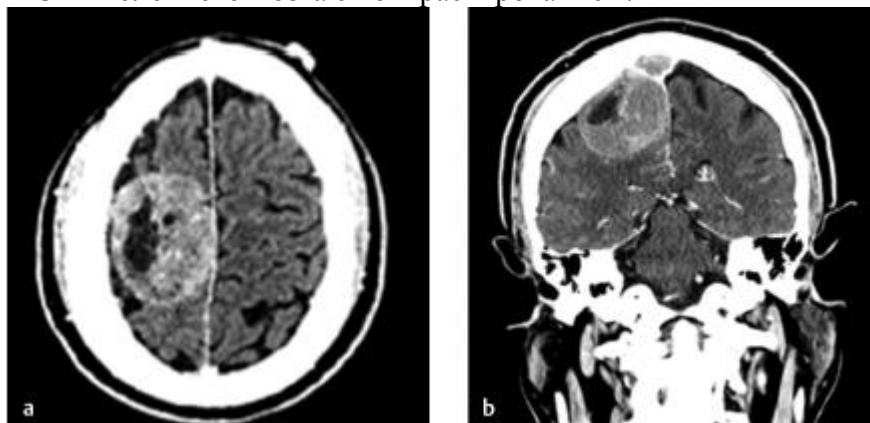
Ответ:

1. Глиома, метастаз, эпендимома, абсцессы, саркоидоз, рассеянный склероз, лимфома.
2. Первичная лимфома ЦНС.
3. Стереотаксическая биопсия, терапия кортикостероидами

Тема 4.2. Менингиомы головы: характерные черты, томографическая картина, подход к лечению

Пациент 75 лет поступил с жалобами на прогрессирующее снижение силы в левых конечностях в течение последних 6 месяцев. Также пациент отмечает ощущение парестезий в левых конечностях. В анамнезе: хирургическое вмешательство по поводу рака прямой кишки 2 года назад, сахарный диабет 2 типа, артериальная гипертензия. Неврологически: левосторонний гемипарез (3 балла в ноге, 4 балла в руке), гемигипестезия слева, небольшая асимметрия рефлексов D<S, тонус D<S.

МСКТ головного мозга с контрастированием:



1. Круг дифференциального диагноза.
2. Дообследование.
3. Тактика.
4. Какое наиболее опасное сосудистое осложнение сопряжено с хирургией в данном случае?

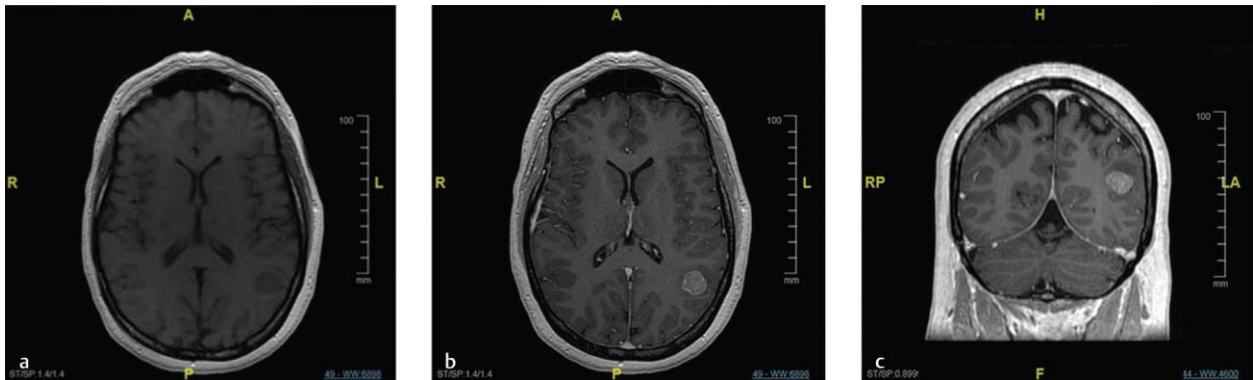
Ответ:

1. Менингиома, гемангиоперицитома, лимфома, плеоморфная ксантоастроцитома, метастаз.
2. МРТ головного мозга с контрастированием, МР-венография, ЦАГ.
3. Хирургическое лечение
4. Повреждение венозного синуса может привести к значительной кровопотере, воздушная эмболия, венозному инфаркту.

Тема 4.3. Метастатическое поражение головного мозга. Характерные черты, томографическая картина, наиболее частые источники метастазирования, подход к лечению.

Женщина, 41 год, поступила в экстренный приемный покой в связи с генерализованными судорогами. Судороги продолжались в течение 4 минут. В течение последних 4 недель пациентка отмечала быструю утомляемость и ночную потливость. При этом неврологический статус – без очаговой симптоматики.

МРТ головного мозга:

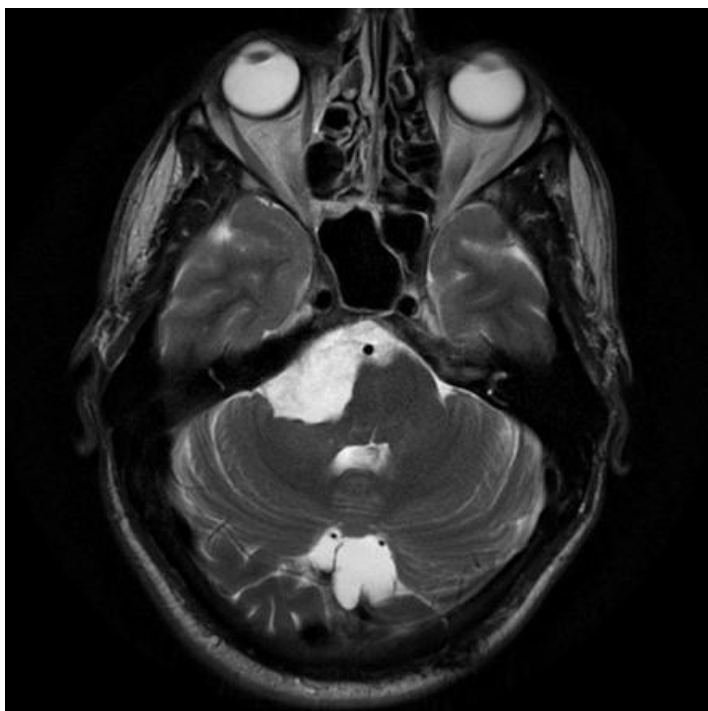

1. Интерпретируйте МРТ.
2. Дифференциальный диагноз.
3. План дообследования.
4. Тактика

Ответ:

1. Солитарное контраст-накапливающее образование левой теменной доли с перифокальным отеком.
2. Первичная мозговая опухоль (астроцитома, глиобластома), токсоплазмоз, вирусный энцефалит, гематома, лимфома, демиелинизация, метастаз.
3. МСКТ грудной клетки, брюшной полости, малого таза, кровь на онкомаркеры.
4. Хирургическое лечения/SRS

Тема 4.4. Дизэмбриогенетические опухоли головного мозга. Характерные черты, томографическая картина, подход к лечению.



1. Метод исследования.
2. Режим исследования, позволяющий провести дифференциальную диагностику в данном случае.
3. Диагноз.
4. Тактика.

Ответ:

1. МРТ головного мозга (T2WI)
2. DWI
3. Эпидермоидная киста правого мосто-мозжечкового угла.
4. Хирургическое лечение.

Тема 4.5. Глиальные опухоли головного мозга супратенториальной локализации. Гистологические типы. Степени злокачественности. Подход к лечению.

Ситуационное задание:

У женщины 22 лет в течение последних 2 месяцев наблюдаются следующие приступы: потеря концентрации, фиксирование взгляда, но отсутствие полной утраты сознания. После назначения карбамазепина достигнут контроль приступов, однако в настоящее время появился тремор в левой руке, рефрактерный к терапии. При осмотре в неврологическом статусе – без особенностей. По данным МРТ головного мозга с контрастным усилением отмечается объемное образование медиальных отделов правой височной доли, гипоинтенсивное на T1-ВИ, гиперинтенсивное на T2-ВИ, не накапливающее контрастное вещество.

1. Определите круг дифференциального диагноза.
2. Какое дообследование обязательно в данной ситуации? Какова его цель?
3. Какая стратегия лечения глиом низкой степени злокачественности, располагающихся в функционально значимой области?
4. Какие интраоперационные методики полезны в данном случае?
5. Что такое мутация 1p19q и на что она влияет на тактику лечения глиом?

Ответ:

Глиома низкой степени злокачественности, лимфома, метастаз, венозный инфаркт, энцефалит, демиелинизирующее заболевание.

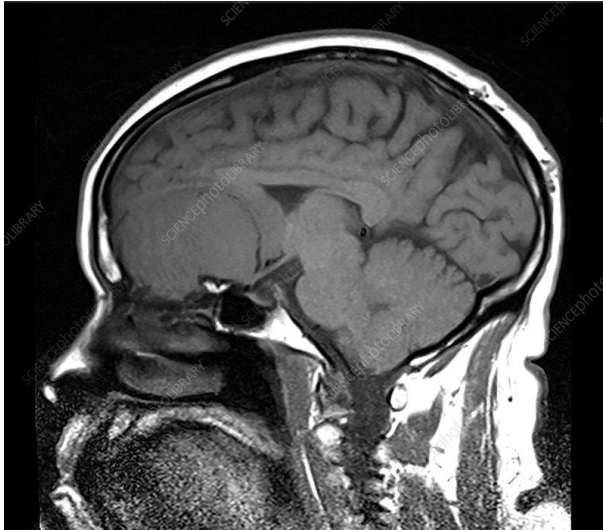
фМРТ, МР-спектроскопия, трактография

Хирургическое лечение (awake)

Интраоперационный нейрофизиологический мониторинг, awake, нейронавигация, интраоперационное УЗИ или иМРТ.

Наличие мутации 1p19q коделеции является прогностическим фактором благоприятного ответа опухоли на химиотерапию особенно в случае олигодендроглиомы.

Тема 4.6. Тактика и хирургические доступы к образованиям основания черепа: передняя и средняя черепная ямка.



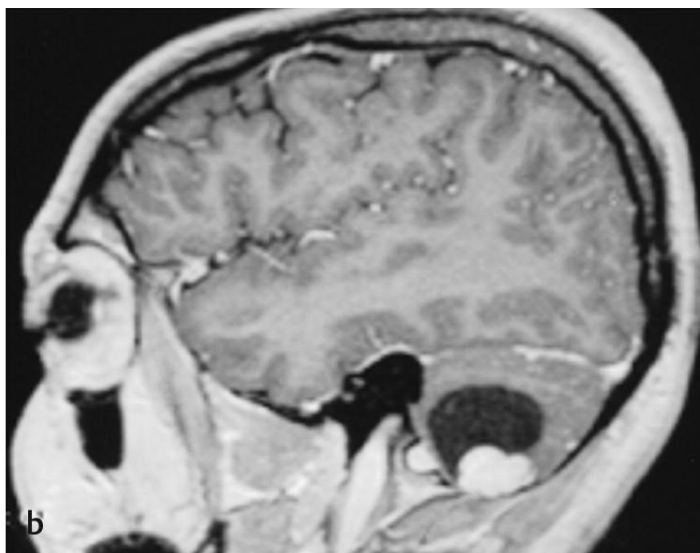
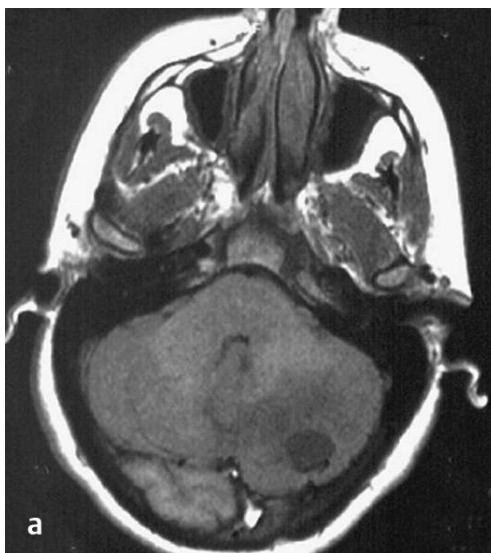1. Метод исследования.
2. Диагноз.
3. Тактика.
4. Доступ.

Ответ:

1. МРТ головного мозга.
2. Менингиома ольфакторной ямки.
3. Микрохирургическое удаление опухоли.
4. Субфронтальный.

Тема 4.7. Опухоли мозжечка, ствола и IV желудочка. Типы, клиническое течение, подход к лечению. Хирургические доступы к опухолям мозжечка, IV желудочка и ствола головного мозга. Виды, показания, особенности.

Пациент 32 лет, поступил с жалобами на тошноту, рвоту и головную боль в течение последней недели. Неврологически – без очаговой симптоматики. МРТ головного мозга :



1. Дифференциальный диагноз.
2. Дообследование.
3. Какое наследственное заболевание может быть диагностировано у данного пациента?
4. Тактика, доступ

Ответ:

1. Гемангиобластома, метастаз, медуллобластома, пилоцитарная астроцитома.
2. Спинальная ангиография, исследование органов брюшной полости.
3. Болезнь Гиппеля-Линдау
4. Хирургическое удаление опухоли, субокципитальная краниотомия

Тема 4.8. Опухоли мостомозжечкового угла: типы, томографическая картина, клиническое течение, подход к лечению. Хирургические доступы к мостомозжечковому углу. Виды, показания, особенности.

Ситуационное задание:

Пациент, 35 лет, поступил с жалобами на пошатывание при ходьбе. Известно, что около полугода стал снижаться слух на левое ухо, затем перекосило лицо, появились головные боли, тошнота, головокружение. При осмотре: нарушение слуха слева, периферический парез левого лицевого нерва, гипотония мышц, атаксия в левых конечностях.

Вопросы:

1. Какой диагноз можно установить у данного пациента?
2. Дообследование
3. Доступы.

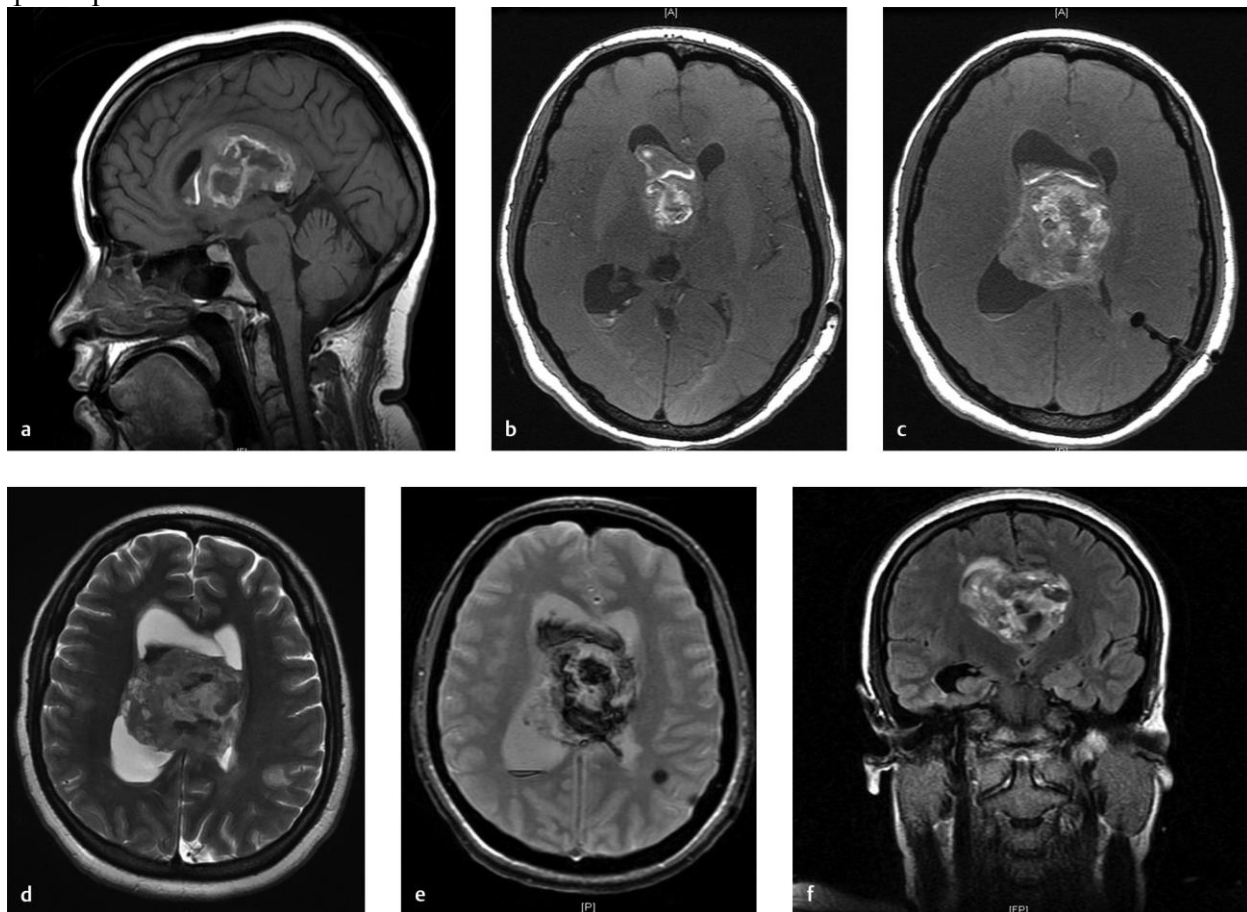
Ответ:

1. Опухоль мосто-мозжечкового угла слева (Вестибулярная шваннома)
2. МРТ головного мозга с контрастированием, осмотр сурдолога
3. Ретросигмовидный, задний транспетрозыльный

Тема 4.9. Внутрижелудочковые опухоли и опухоли пинеальной области, клиника и оперативные доступы. Опухоли пинеальной области. Клиническая картина, оперативные доступы.

Беременная пациента, 29 лет, поступила в экстренный приемный покой в связи с частыми приступами тонико-клонических судорог. После родоразрешения Кесаревым сечением, у

пациентки сохранялись приступы эпилепсии, после одного из которых уровень сознания – кома, децеребрационная поза, анизокория D>S, после нескольких минут зрачки расширены, фиксированы. Выполнено МРТ головного мозга:

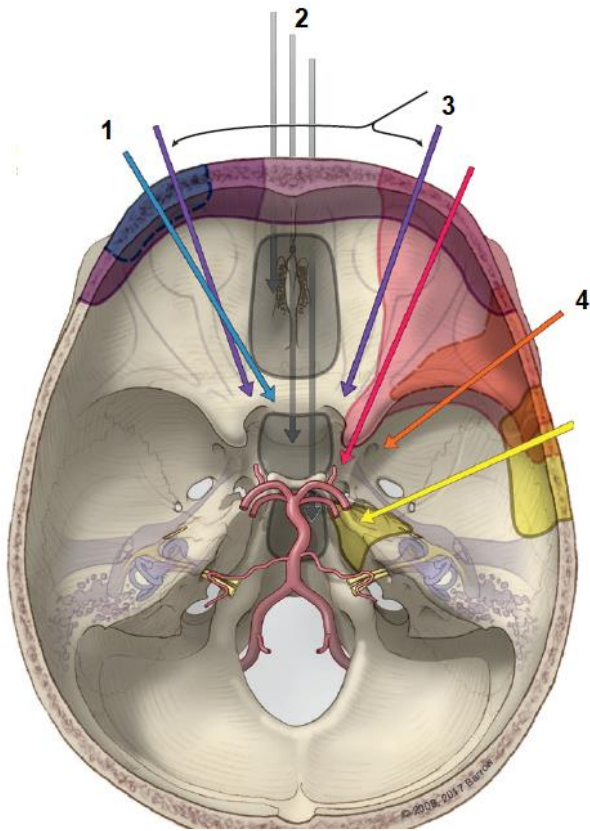


1. Интерпретируйте исследование.
2. Дифференциальный диагноз.
3. Предполагаемый диагноз.
4. Доступы.

Ответ:

1. Интравентрикулярное образование правого бокового желудочка с распространением через третий желудочек в левый боковой желудочек, гидроцефалия.
2. Папиллома хороидального сплетения, коллоидная киста, , кавернома, эпендимома, нейроцитомы, тератома, инфекция, астроцитомы, АВМ, липома, менингиома, метастаз, субэпендимома
3. Центральная нейроцитомы
4. Транскортикальный-трансвентрикулярный. Транскаллезный-трансвентрикулярный

Тема 4.10. Опухоли хиазмально-селлярной области. Типы, особенности клинической картины, хирургические доступы к ХСО.



Назовите доступы – 1-4

Ответ:

1. Латеральный супраорбитальный.
2. Трансназальный трансфеноидальный
3. Субфронтальный.
4. Птериональный

Тема 4.11. Аденома гипофиза. Особенности клинического течения. Диагностика. Трансназальный доступ в лечении аденом: техника, осложнения

Ситуационное задание:

Женщина 46 лет поступила с внезапной головной болью с тошнотой и рвотой после пробуждения. При этом одновременно отметила временное снижение зрения, которое полностью восстановилось через 1 час. В настоящее время сохраняется только выраженная головная боль. При осмотре отмечается легкое оглушение, очаговая неврологическая симптоматика отсутствует. По данным МСКТ головного мозга выявлено значительное увеличение размеров гипофизарной ямки.

1. Какой диагноз у данной пациентки? В чем причина указанной симптоматики?
2. Какие важные вопросы следует задать пациентке и обратить внимание при физикальном осмотре? Укажите необходимый объем дообследований.
3. Какая первоначальная лечебная тактика требуется в данной ситуации?
4. Какова патофизиология данного состояния?
5. Какие факторы предрасполагают к возникновению данного состояния?

Ответ:

Макроаденома гипофиза, апоплексия.

Анализ крови на гормоны гипофиза, МРТ головного мозга с контрастированием, консультация офтальмолога.

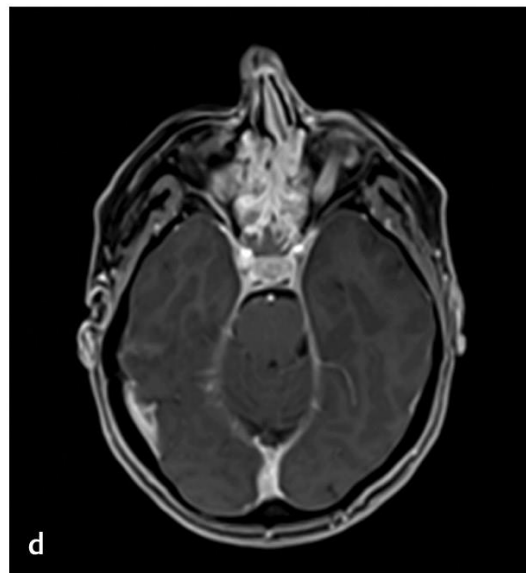
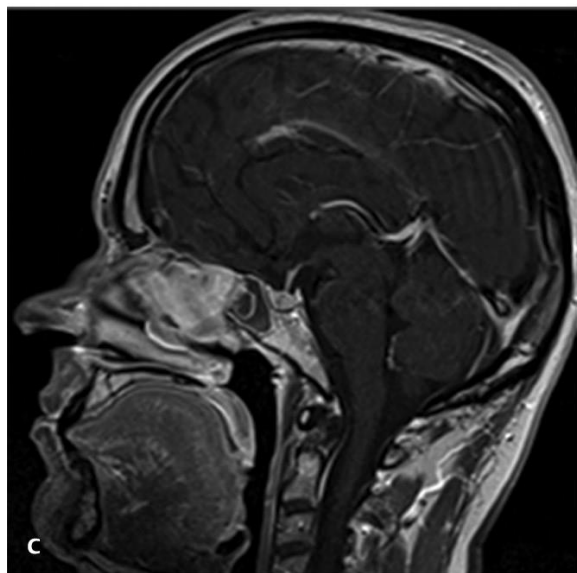
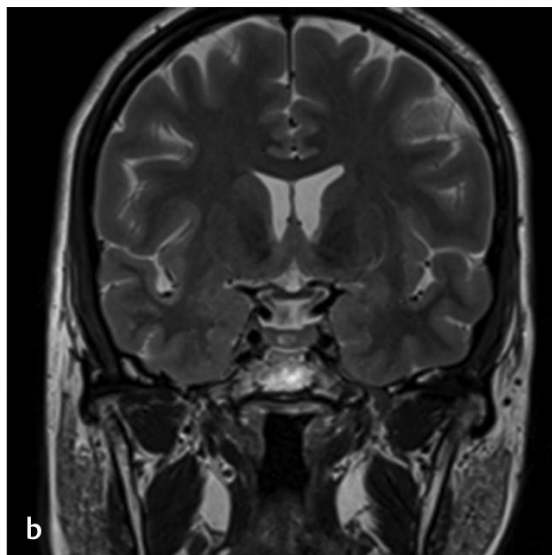
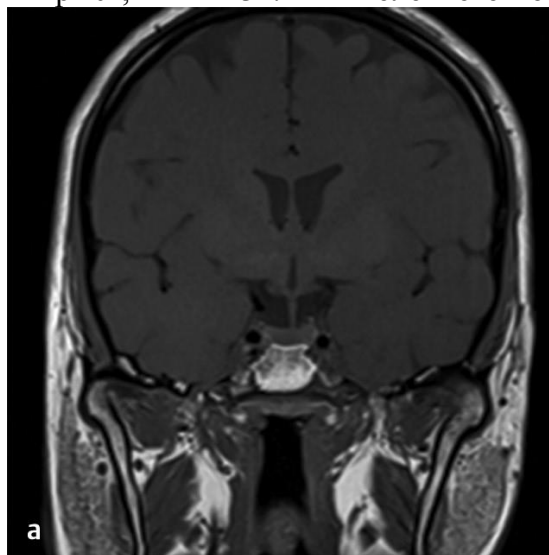
Контроль и поддержка гемодинамики, водно-электролитного баланса, в/в введение стероидов, в случае появления неврологического дефицита, зрительных нарушений – экстренная хирургическая декомпрессия.

Кровоизлияние вследствие быстрого прогрессивного роста опухоли, васкулопатия сосудов, питающих аденому.

Артериальная гипертензия, лечение бромкриптином, хирургия, антикоагулянтная терапия, коагулопатия, черепно-мозговая травма, беременность.

Тема 4.12. Эндоскопические технологии в нейроонкологии

Женщина, 51 год, поступила в приемное отделение со снижением веса тела, генерализованной мышечной слабостью, ростом волос на лице. Артериальное давление при поступлении 160/80 мм рт ст, ИМТ – 32. МРТ головного мозга:



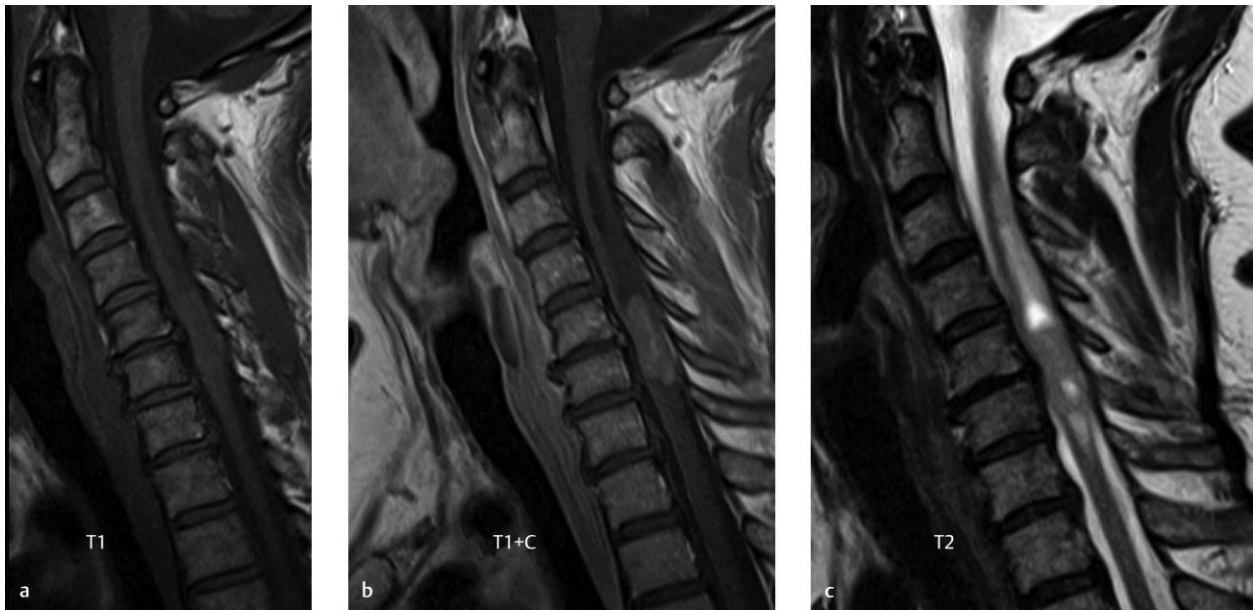1. Поставьте диагноз.
2. Что требуется для подтверждения диагноза.
3. Оперативный доступ.

1. АКТГ-секретирующая аденома гипофиза. Синдром Кушинга.
2. Малая дексаметазоновая проба, суточный анализ мочи на кортизол.

3. Эндоскопический трансназальный трансфеноидальный доступ.

Тема 4.13. Опухоли спинного мозга и позвоночного столба. Классификация, особенности развития клинической картины при различных типах спинальных опухолей.

Пациент, 52 года, поступил с жалобами на онемение в левой руке и неловкость в обеих руках. Кроме того, пациент отмечает нарушение баланса без нарушения функции тазовых органов. МРТ шейного отдела позвоночника:



1. Интерпретируйте исследование МРТ.
2. Дифференциальный диагноз.
3. Тактика.

Ответ:

1. Интрамедуллярная опухоль на уровне С5-С6 с сирингомиелией с С3 до С7. При контрастном усилении отмечается неравномерное накопление опухолью контрастного вещества.
2. Эпендимома, гемангиобластома, кавернозная мальформация, метастаз.
3. Микрохирургическое удаление опухоли под нейрофизиологическим контролем.

Тема 4.14. Нейрорадиологические методы в диагностике спинальных опухолей. Диф. диагноз опухолей спинного мозга и позвоночного столба. Оперативные доступы к опухолям спинного мозга.

Больной В, 73 лет. В анамнезе частые радикулиты. В течение 2-х последних месяцев постепенно стала нарастать слабость в ногах, затем появились затруднения при мочеиспускании, дважды имели место задержки мочи. К врачу не обращался, лечился самостоятельно, принимал диклофенак. Лечение без эффекта. В день обращения, проснувшись утром не смог встать из-за выраженной слабости в ногах. При осмотре в неврологическом статусе у больного нижний вялый парапарез со сниженным мышечным тонусом. Коленные и ахилловы рефлексы низкие, без четкой разницы сторон. Симптом Бабинского с двух сторон. Гипестезия с уровня Th2-Th3, в ногах – анестезия, стойкая задержка мочеиспускания. При рентгенологическом обследовании органов грудной клетки у больного выявляется выпот в плевральной полости, VII ребро слева по средней подмышечной линии с участком вздутия и деструкцией кортикальной пластинки, аналогичные изменения меньшей степени по передней подмышечной линии в области III ребра справа. На прилагаемых изображениях (КТ органов грудной клетки и МРТ грудного отдела позвоночника) выявлены множественное метастатическое поражение обоих легких, плевры, VII ребра

слева,

III ребра справа, нижнего шейного и грудного отделов позвоночника на уровне С7-ТН4 из первичного очага неустановленной локализации.

1. Диагноз.
2. Тактика.

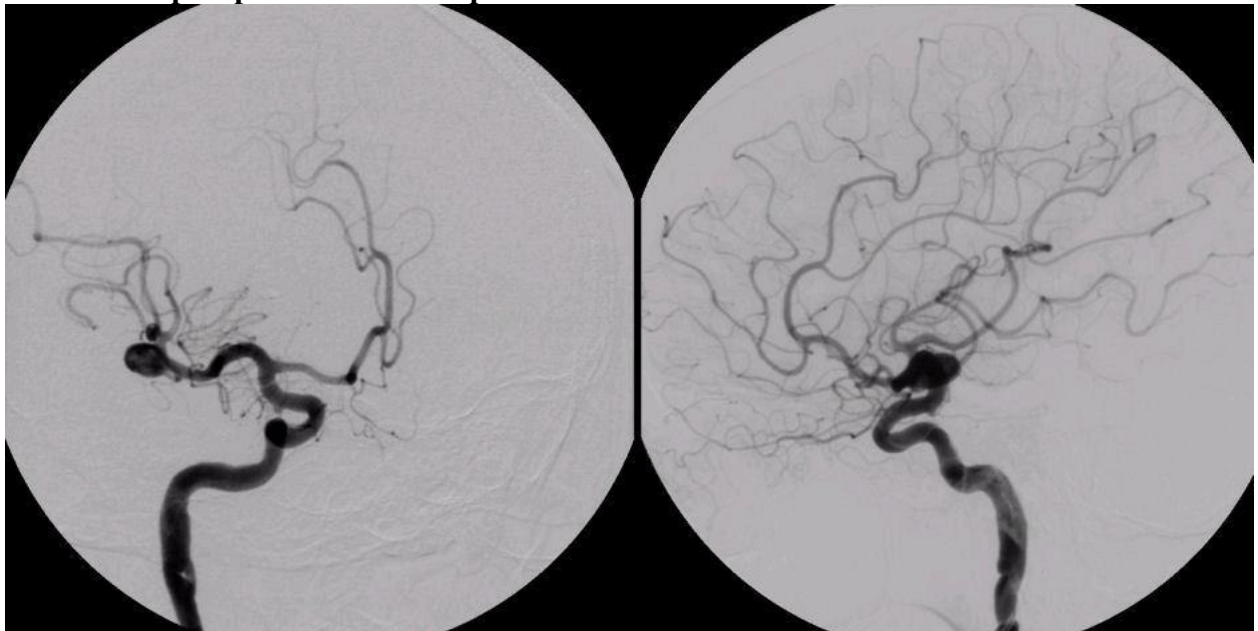
Ответ:

1. Множественные вторичное поражение костей и позвоночного канала. Объемное образование на уровне крестцового отдела позвоночного канала с компрессией корешков конского хвоста.
2. Биопсия опухоли.

Раздел 5. Сосудистая нейрохирургия.

Тема 5.1. Морфология, классификация, клиника и диагностика церебральных аневризм.

Риск естественного течения неразрывавшихся аневризм. Показания к хирургическому лечению неразрывавшихся аневризм.



1. Назовите исследование.
2. Поставьте диагноз.
3. Тактика лечения.

Ответ:

1. Церебральная ангиография
2. Мешотчатая аневризма бифуркации правой СМА.
3. Эндovasкулярная эмболизация/микрохирургическое клипирование.

Тема 5.2. Аневризматическое субарахноидальное кровоизлияние. Градации и шкалы, течение, лечение и прогноз. Тактика в отношении аневризм в остром периоде разрыва. Осложнения аневризматического субарахноидального кровоизлияния. Клинические проявления, диагностика и лечение.

Ситуационное задание:

Больная 55 лет поступила в приемный покой с жалобами на внезапную острую головную боль, рвоту и светобоязнь. При осмотре: сознание – оглушение, открывает глаза спонтанно, команды выполняет, без очаговой неврологической симптоматики, положительный симптом Кернига. При люмбальной пункции получен кровянистый ликвор под высоким давлением.

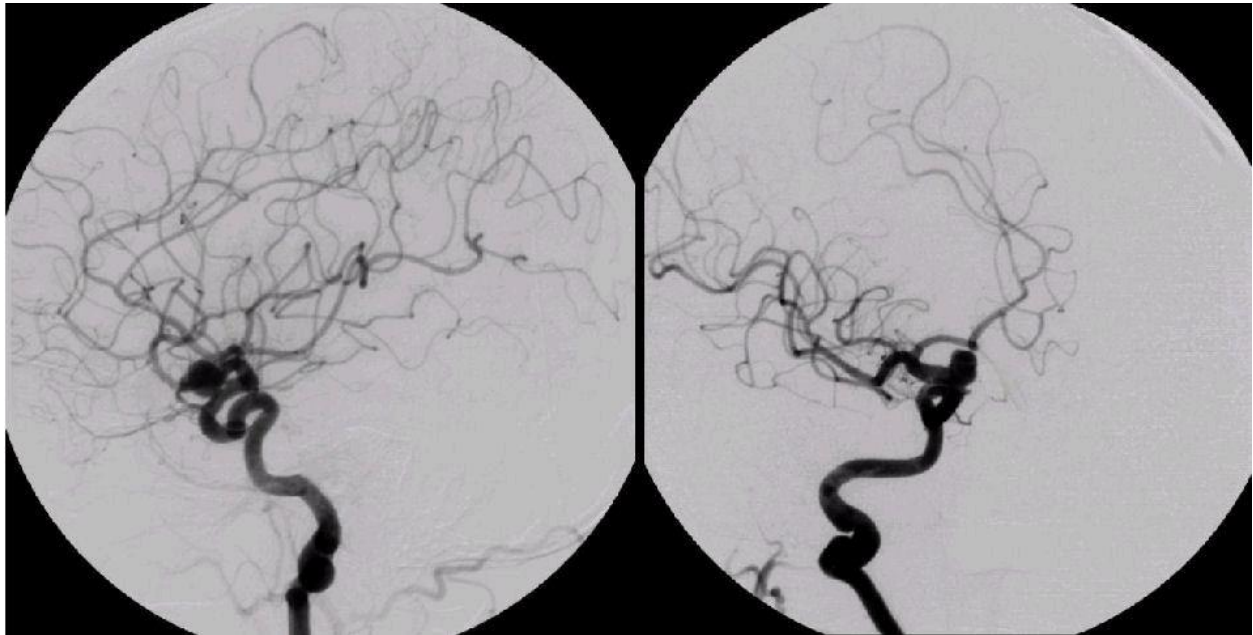
Какой диагноз у данной больной?

Какие 2 клинические шкалы используются при данном состоянии?
Какое дообследование требуется данной больной?
Какая тактика лечения?

Ответ:

Субарахноидальное кровоизлияние, вероятно вследствие разрыва аневризмы.
Шкала Hunt-Hess и WFNS. У данной пациентки Н&Н 3, WFNS 2.
МСКТ-ангиография сосудов головного мозга, церебральная ангиография, ТКДС.
Эндоваскулярная эмболизация аневризмы, установка НВД.

Тема 5.3. Микрохирургическое лечение церебральных аневризм. Методы, принципы, наиболее часто используемые хирургические доступы. Преимущества и недостатки микрохирургического подхода.

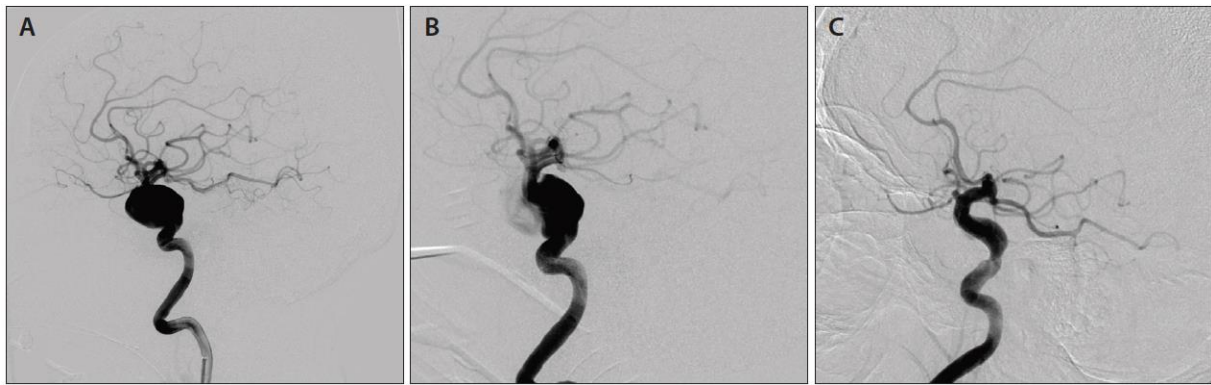

1. Диагноз.
2. Тактика.
3. Хирургический доступ.

Ответ:

1. Мешотчатая аневризма офтальмического сегмента ВСА.
2. Микрохирургическое клипирование/эндоваскулярная эмболизация.
3. Птериональный + клиноидэктомия.

Тема 5.4. Эндоваскулярное лечение церебральных аневризм. Эмболизация аневризм отделяемыми микроспиралями. Принципы и техника. Ассистирующие методики. Преимущества, недостатки и ограничения метода.

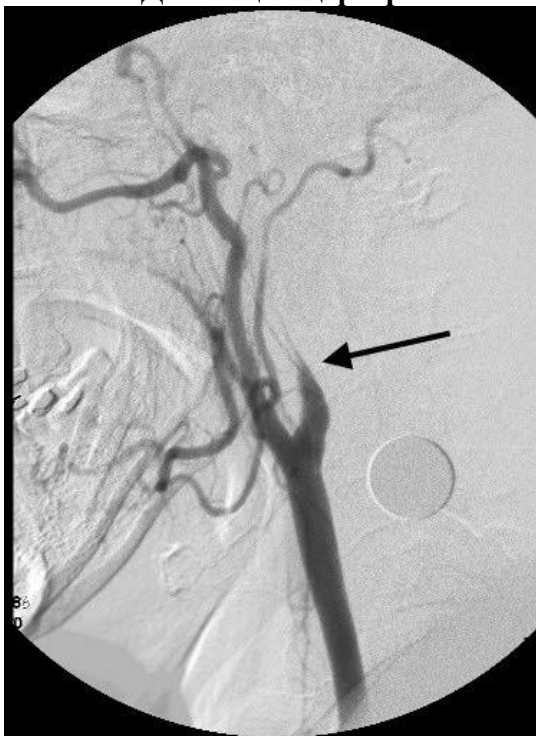


1. Название исследования
2. Поставьте диагноз
3. Метод лечения

Ответ:

1. Церебральная ангиография
2. Гигантская аневризма кавернозного отдела левой ВСА
3. Установка поток-перенаправляющего устройства

Тема 5.5. Диссекция церебральных артерий.

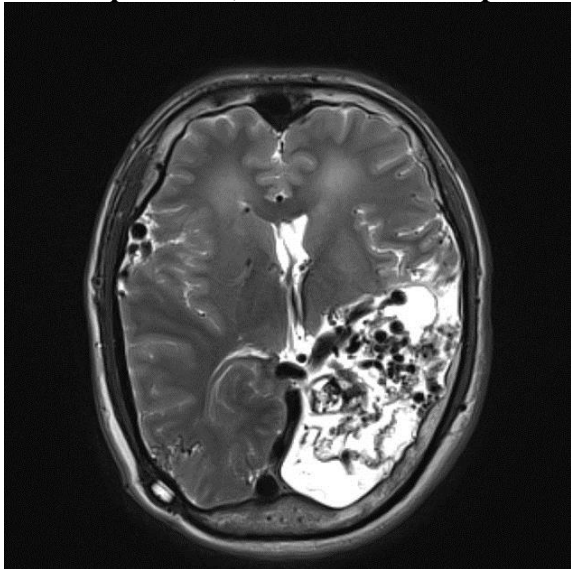


1. Назовите характерный ангиографический паттерн.
2. Поставьте диагноз
3. Тактика лечения.

Ответ:

1. Симптом «пламени свечи»
2. Диссекция с тотальной окклюзией ВСА
3. Ангиопластика со стентированием

Тема 5.6. Артериовенозные мальформации головного мозга. Эпидемиология, классификация, клиническая картина. Современный подход к лечению.



1. Дообследование.
2. Диагноз.
3. Классификация.

Ответ:

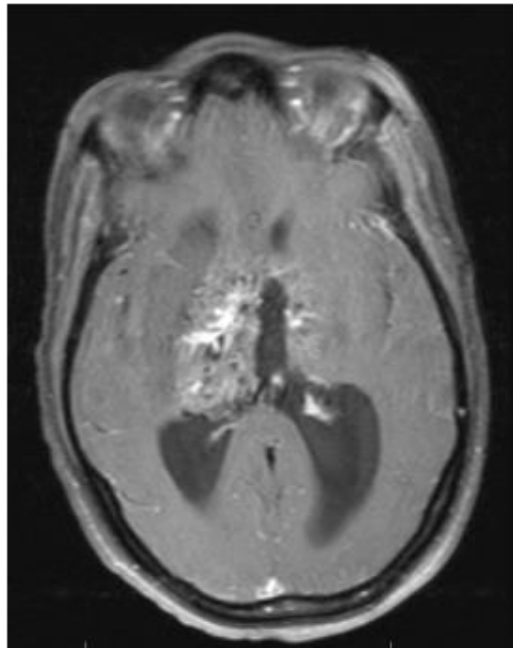
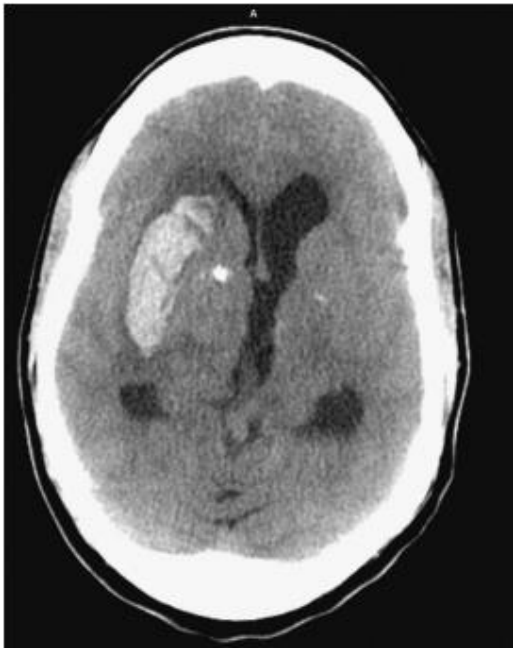1. Церебральная ангиография.
2. Артерио-венозная мальформация левой теменной, височной, затылочной долей.
3. V градация Spetzler-Martin.

4 семестр

Тема 5.7. Принципы современного мультимодального лечения артериовенозных мальформаций головного мозга.

Ситуационное задание:

Пациент 36 лет поступил в экстренный приемный покой с внезапно начавшейся головной болью и правосторонней гемиплегией. Анамнез – без особенностей. Неврологический статус: сознание - оглушение, левосторонняя гемиплегия, анозогнозия. МСКТ и МРТ головного мозга:

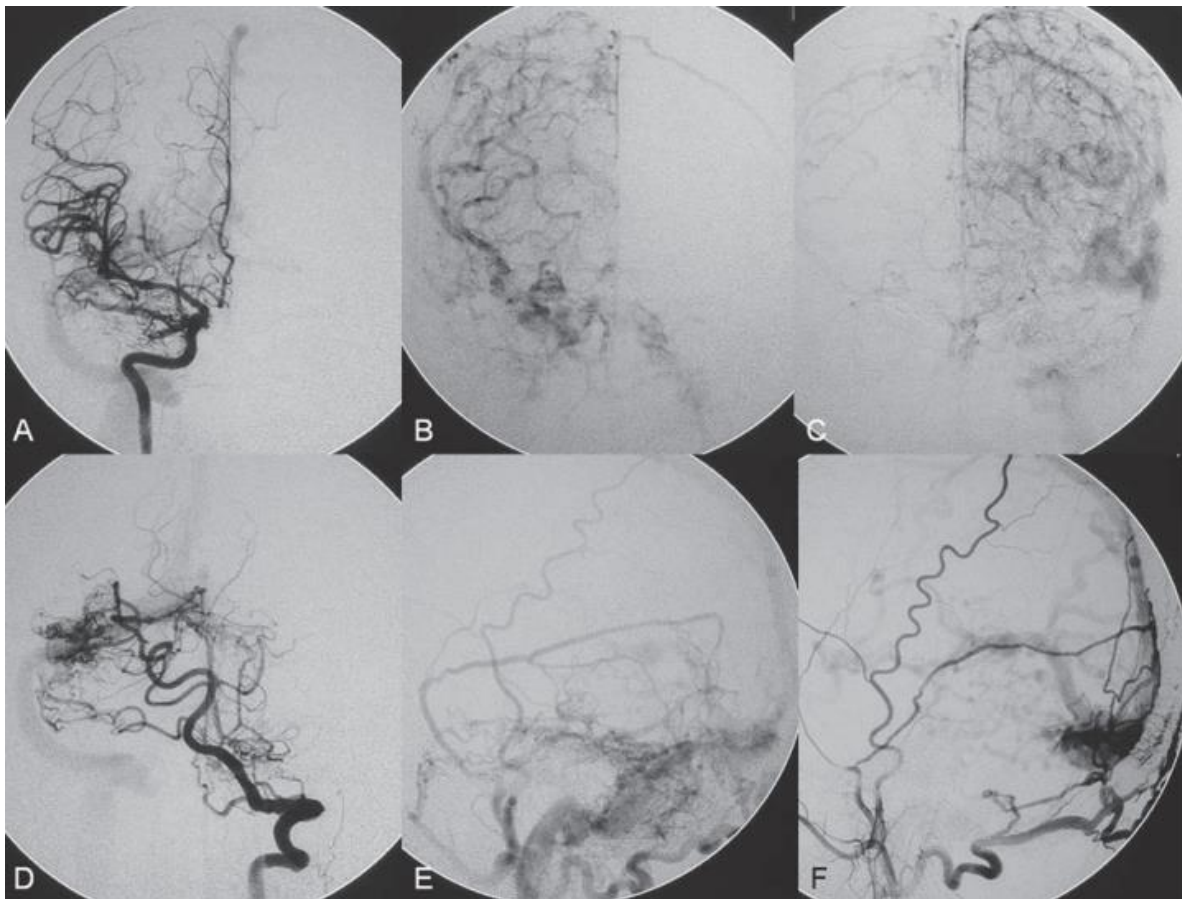


1. Дообследование.
2. Диагноз.
3. Тактика.

Ответ:

1. Церебральная ангиография.
2. АВМ базальных ядер справа IV градации Spetzler-Martin.
3. Мультиmodalное лечение (эмболизация+радиохирургия).

Тема 5.8. Дуральные артериовенозные фистулы поперечного синуса. Этипатогенез, классификации, подходы к лечению.



1. Исследование.
2. Диагноз.
3. Тактика лечения.

Ответ:

1. Церебральная ангиография.
2. ДАВФ левого поперечного синуса (2 типа по Borden).
3. Трансартериальная эмболизация ДАВФ.

Тема 5.9. Травматические и нетравматические каротидно-кавернозные соустья. Классификации, этиопатогенез, подходы к лечению.

Ситуационное задание:

Пациент 53 лет поступил в экстренное приемное отделение по поводу закрытой ЧМТ после ДТП. Неврологически – сознание ясное. МСКТ головного мозга – без особенностей. Выставлен диагноз сотрясения головного мозга. На 2 день госпитализации пациент отметил усиление головных болей, двоение в глазах и необычное ощущение пульсации в левой половине головы. На 3 день появился птоз и хемоз левого глаза, а также боль в заднем отделе левого глаза.

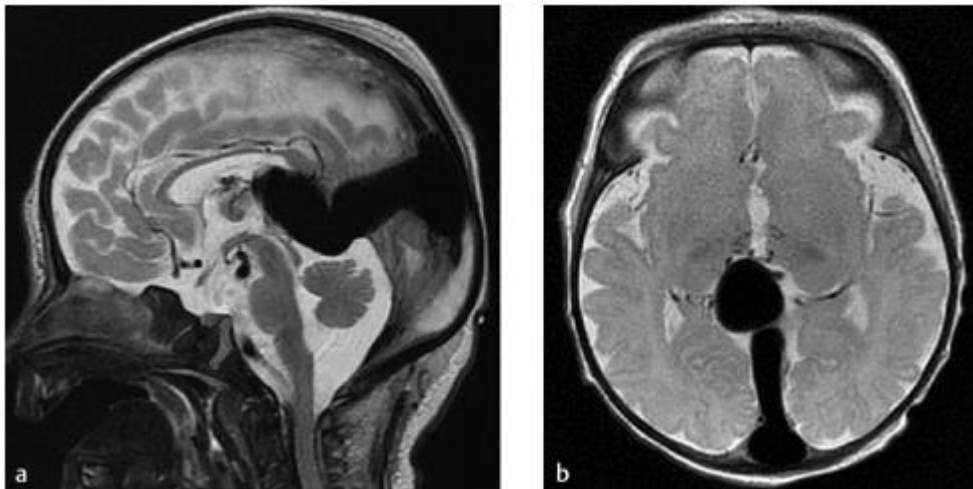
1. Дообследование.
2. Предположительный диагноз.
3. Тактика.

Ответ:

1. Церебральная ангиография.
2. Травматическое ККС

3. Эндоваскулярная эмболизация.

Тема 5.10. Церебральные артериовенозные шунты детского возраста. Этиология, клиника,



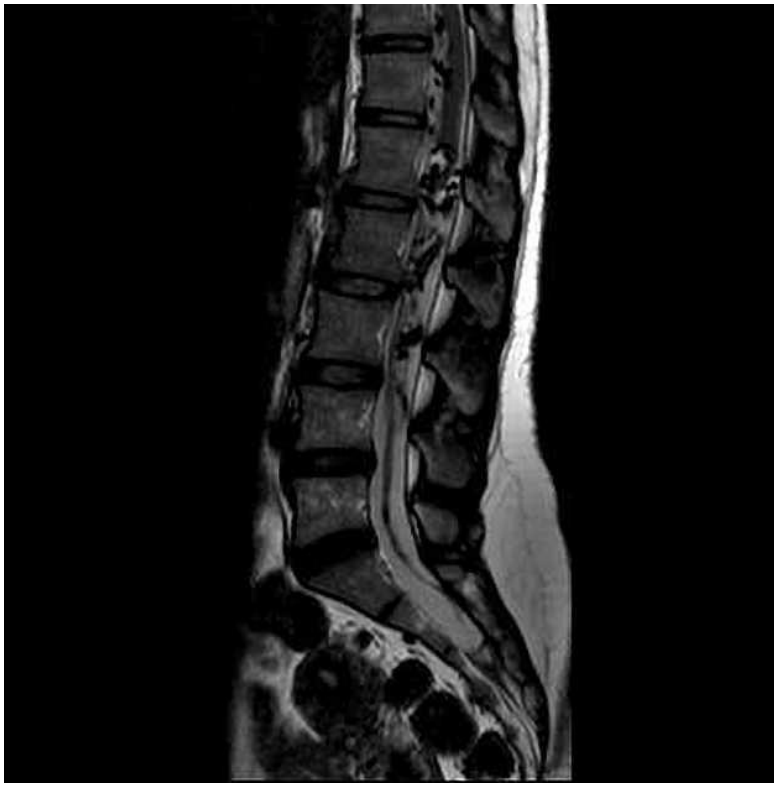Ребенок, 3 дня доставлен после Кесарева сечения с нормальным пренатальным анамнезом. Ребенок интубирован в связи с дыхательной недостаточностью. Неврологически – ребенок в сознании, кричит, фотореакции в норме, родничок запавший, мягкий.

1. Поставьте диагноз.
2. Дообследование.
3. Тактика.

Ответ:

1. Мальформация вены Галена
2. Оценка по шкале Висетте, эхокардиография, осмотр кардиолога, церебральная ангиография.
3. Эндоваскулярная эмболизация.

Тема 5.11. Спинальные артериовенозные шунты: типы, классификации, клиническая картина, подходы к лечению.



1. Исследование.
2. Поставьте диагноз.
3. Тактика.

Ответ:

1. МРТ поясничного отдела позвоночника.
2. Спинальная артерио-венозная мальформация на уровне L1-L3. Прогрессирующая миелопатия.
3. Эндоваскулярная эмболизация, микрохирургическое удаление АВМ

Тема 5.12. Атеросклероз и стенозирующая патология брахиоцефальных и церебральных

Ситуационное задание:

67-летняя пациентка поступила в приемный покой в связи с повторными эпизодами левосторонних ТИА, проявляющихся в нарушении речи, слабость в правых конечностях. В анамнезе: артериальная гипертензия, гиперлипидемия, сахарный диабет 2 типа. Выполнено УЗИ БЦА, по результатам которого определяется стеноз бифуркации ОСА со стенозом 60%, ЛСК – 1,7 м/с.

1. Дообследование.
2. Тактика.

Ответ:

1. Общеклиническое исследование, МСКТ головного мозга, ЭКГ, эхокардиография.
2. ЧТКА левой ВСА/каротидная эндартерэктомия.

Тема 5.13. Эндоваскулярные и микрохирургические методы лечения стенокклюзирующей патологии брахиоцефальных и интракраниальных сосудов.

Ситуационное задание:

Пациент, 45 лет поступил в приемное отделение с клиникой правостороннего гемипареза, асимметрии лица и нарушения речи. 6 баллов по шкале NIH. Через 20 минут после поступления

проведен системный тромболизис. Через 24 часа после поступления: 8 баллов по ШКГ, пациент интубирован. По данным МСКТ головного мозга – отек левой гемисфера со смещением срединных структур более 5 мм и отсутствием базальных цистерн.

Какая причина ухудшения неврологического статуса после инсульта?

Какая хирургическая тактика лечения?

Какие существуют альтернативы системному тромболизису?

Какая тактика послеоперационного ведения?

Ответ:

Злокачественный отек головного мозга на фоне увеличения зоны ишемии, кровоизлияние.

Установка наружного вентрикулярного дренажа, декомпрессивная краниэктомия.

Механическая тромбэкстракция, внутриартериальный фибринолиз, ангиопластика и стентирование.

Тема 5.14. Ишемический инсульт: этиология, патогенез, клиника, диагностика и методы визуализации. Механическая тромбэкстракция в лечении ишемического инсульта.

Показания, техника, ограничения метода.

Ситуационное задание:

Мужчина 54х лет, работает преподавателем в ВУЗе, вызвал скорую помощь, так как внезапно у него нарушилось зрение на правом глазу, и возникла слабость и онемение в левых конечностях. К моменту приезда скорой помощи (через 20 минут), жалобы прошли. Пациент рассказал, что это уже третий эпизод за последние полгода. При объективном осмотре: общее состояние удовлетворительное; зрение на оба глаза в норме. В неврологическом статусе: глубокие рефлексы S>=D, другой неврологической симптоматики не выявлено.

- 1) Поставьте синдромальный диагноз?
- 2) Поставьте предположительный клинический диагноз?
- 3) Требуется ли госпитализация?
- 4) Какие обследования необходимо провести?
- 5) Какую тактику лечения можно рекомендовать?

Ответ:

- 1) Оптико-пирамидный синдром.
- 2) Транзиторная ишемическая атака в бассейне правой внутренней сонной артерии.
- 3) Госпитализация показана.
- 4) КТ или МРТ головного мозга, дуплексное сканирование церебральных сосудов или МРТ ангиография, ЭКГ, ЭКГ мониторинг, ЭХО кардиография, клинический анализ крови, биохимический анализ крови (исследование свертывающей системы крови, глюкозы, липидный спектр)
- 5) А) при обнаружении гемодинамически значимых стенозов – эндоваскулярная хирургия (напр. стентирование).
Б) при отсутствии стенозов – дезагрегантная терапия (аспирин, плавикс, дипиридамол)
В) нейропротективная терапия
Г) при выявлении заболевания внутренних органов (например, кардиогенной патологии) соответствующее лечение.

Раздел 6. Дегенеративные заболевания позвоночника, патология периферической нервной системы.

Тема 6.1. Общее строение позвоночного столба. Понятие о стабильности позвоночника

Пациент 69 лет обратился за медицинской помощью в связи с затруднением при передвижении. Он отмечает «скованность» когда встает и пытается идти, которая полностью исчезает в сидячем и лежачем положении. Признаков нарушения функции тазовых органов не отмечается. Продемонстрировано МРТ поясничного отдела позвоночника.

- 1) Интерпретируйте данные МРТ поясничного отдела позвоночника.
- 2) Какие инструментальные исследования требуется провести в данной ситуации?
- 3) Какие терапевтические опции доступны у данного пациента?
- 4) Какие факторы риска возникновения дестабилизации при проведении декомпрессивной ламинэктомии?
- 5) Требуется ли дополнительная фиксация в данном случае?

Ответ:

- 1) Спондилолистез I степени L4 позвонка с формированием абсолютного стеноза позвоночного канала на уровне L4-L5.
- 2) Рентгенография поясничного отдела позвоночника с функциональными пробами, МСКТ поясничного отдела позвоночника.
- 3) Медикаментозная терапия (НПВС, габапентин и др), физиотерапия, ЛФК, блокады.
- 4) Факторы: истмический спондилолистез, нестабильность >4.5 при сгибании/разгибании, высокое дисковое пространство, сагиттально ориентированные фасеточные суставы, ожирение, частично или полностью выполненная фасетэктомия.
- 5) Применение LIF с инструментацией в данном случае показано.

Тема 6.2. Синдром боли в спине. Спондилоартроз, методы лечения.

Студент четвёртого курса работал во время «практики» в приемном отделении. На дежурстве, в момент переключивания больного с каталки на рентгеновский стол, внезапно, почувствовал боль в пояснице, с трудом смог выпрямиться через несколько минут. На следующий день, в связи с сохраняющейся болью, обратился к врачу. При осмотре: выпрямление поясничного лордоза, напряжение длинных мышц спины, резкое ограничение подвижности в поясничном отделе. Рефлексы с ног живые, одинаковые с обеих сторон, патологических знаков нет, нарушений чувствительности не выявлено. На рентгенограмме поясничного отдела позвоночника костно-травматических повреждений нет.

Задания:

- 1) Поставьте клинический диагноз?
- 2) Предложите тактику лечения?
- 3) Какие немедикаментозные методы лечения могут быть использованы?
- 4) Предложите режим двигательной активности и принципы ЛФК.

Ответ:

- 1) Люмбаго.
- 2) Немедикаментозное: Постизометрическая релаксация, «сухое» тепло, ИРТ, Медикаментозное: миорелаксанты, короткий курс НПВП при отсутствии противопоказаний.
- 3) Постизометрическая релаксация, «сухое» тепло, ИРТ, радиочастотная фасеточная денервация
- 4) Ограничение двигательного режима на период интенсивного болевого синдрома. При стихании болевого синдрома расширение двигательной активности, с включением упражнений, направленных на постизометрическую релаксацию, а в дальнейшем – на укрепление мышц спины, поясницы, брюшного пресса, обучение принципам правильного

выполнения статических и динамических нагрузок

Тема 6.3. Грыжи шейного отдела позвоночника. Дегенеративные изменения шейного отдела позвоночника.

Мужчина 32 лет обратился к врачу с жалобами на боль в шейном отделе позвоночника, иррадиирующую в плечо, по лучевому краю предплечья, к большому пальцу правой руки. При осмотре выявлены слабость и гипотрофия двуглавой мышцы плеча, тенара, снижение бицепс-рефлекса справа. Гипостезия в области лучевого края предплечья.

Задания:

- 1) Топический диагноз?
- 2) Предположите наиболее вероятный клинический диагноз.
- 3) Предложите методы обследования.
- 4) План лечения?

Ответ:

- 1) Корешок С6 справа
- 2) Спондилогенная радикулопатия С6 справа.
- 3) МРТ шейного отдела спинного мозга.
- 4) Медикаментозное: НПВП: при отсутствии факторов риска со стороны ЖКТ и почек – неселективные ингибиторы ЦОГ (кеторолак), при наличии факторов риска – селективные ингибиторы ЦОГ-2; (целебрекс). Антиконвульсанты; Миорелаксанты центрального действия; Дезагреганты (для улучшения микроциркуляции); Салуретики (для снятия отека). Паравертебральные блокады, витамины группы В. Немедикаментозное лечение: Ограничение двигательного режима; Физиотерапевтические процедуры; Мануальная терапия, постизометрическая релаксация; иглорефлексотерапия.

Тема 6.4. Хирургические вмешательства на шейном отделе позвоночника.

31-летнюю женщину в течение 3 месяцев беспокоит боль в спине, иррадиирующая в оба бедра. Боль начинается в межлопаточной области. Кроме того, пациентка отмечает прогрессирующее нарушение баланса, в связи с чем использует ходунки. Она описывает чувство «отсоединения» ног от всего тела. При обследовании отмечается морбидное ожирение, легкая слабость в обоих m. iliopsoas, нарушение чувствительности с уровня Th4, повышение рефлексов в нижних конечностях и спастическая походка.

Какое дообследование требуется в данной ситуации?

Какие лечебные опции существуют в лечении грыжи диска на грудном уровне? Какой метод лечения предпочтителен в данной ситуации?

Какие оперативные доступы применимы в данной ситуации?

Какие показания для стабилизации после дискэктомии?

Ответ:

Рентгенография, МРТ грудного отдела позвоночника, МСКТ-миелография.

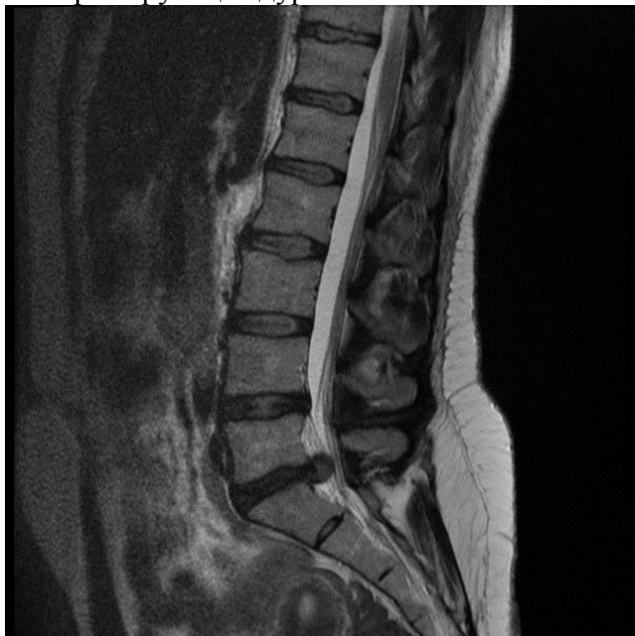Консервативное лечение (анальгетики, миорелаксанты, НПВС, физиотерапия, ортопедический режим, блокады), хирургическое лечение (при неэффективности консервативной терапии, миелопатия, прогрессирование симптоматики). В данной ситуации предпочтительно хирургическое вмешательство.

Задняя срединная ламинэктомия, заднебоковой доступ, костотрансверзэктомия, боковой экстраполостной, переднебоковой трансторакальный, торакокопический доступ.

Показания для спондилодеза: многоуровневое удаление диска, кифоз, широкая резекция тела позвонка, приводящая к нестабильности, уровень Th12-L1).

Тема 6.5. Грыжи грудного, поясничного отделов позвоночника.

У больного 39 лет в течение двух месяцев сохраняются интенсивные боли в поясничном отделе позвоночника с иррадиацией по задней поверхности бедра, до IV, V пальцев справа. Боль не купируется нестероидными противовоспалительными препаратами, миорелаксантами, антиконвульсантами, антидепрессантами, медикаментозными блокадами, методами физиотерапии и мануальной терапии. На МРТ выявлена грыжа диска L5-S1, размером 11 мм., компрессирующая дуральный мешок.



- 1) Сформулируйте клинический диагноз.
- 2) Тактика лечения.

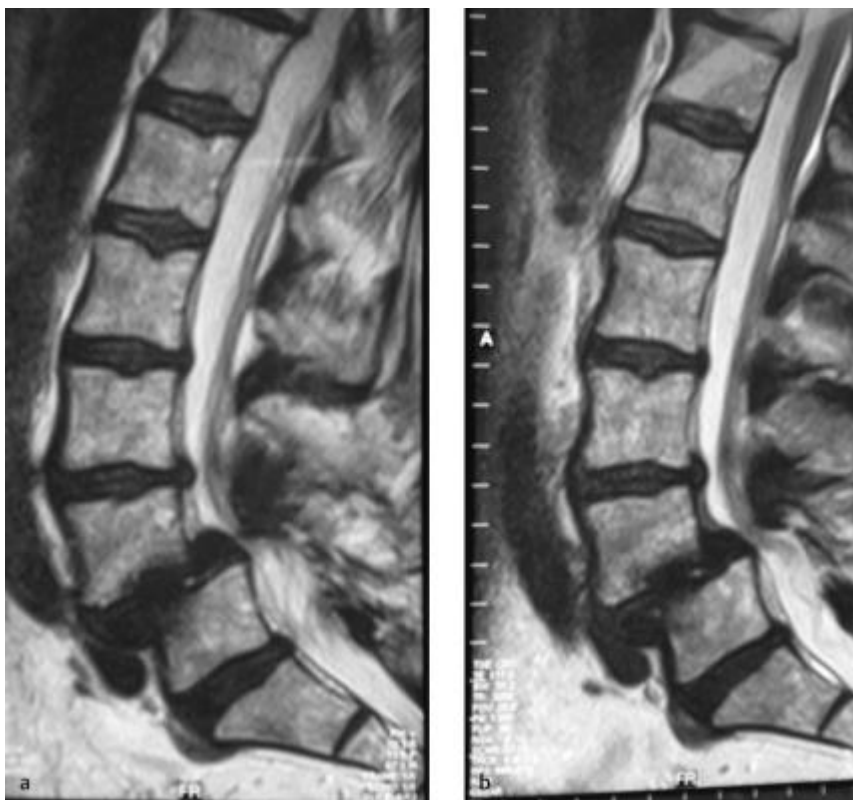
Ответ:

- 1) Радикулопатия S1, вследствие грыжи диска L5-S1, с выраженным болевым синдромом.
- 2) Микродискэктомия

Тема 6.6. Деформации позвоночника.

63-летняя женщина поступила на инвалидной коляске с острыми болями в спине, которые продолжаются в течение 5 лет. Консервативное лечение – без положительной динамики. Из-за выраженных болей в спине пациентка не может ходить, также отмечается 2-сторонне ограничение в силе и по всем дерматомам нижних конечностей. В анамнезе: 4 года назад – ламинэктомия по поводу эпидурального абсцесса на грудном уровне.

МРТ поясничного отдела позвоночника:



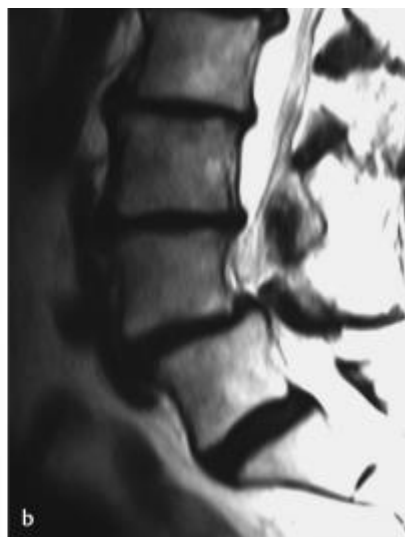
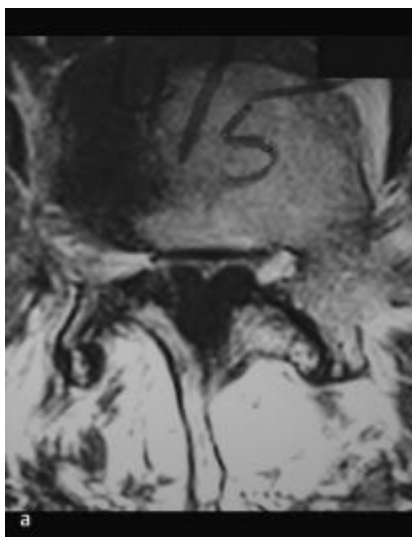
1. Интерпретируйте данные МРТ.
2. Дообследование.
3. Тактика лечения.

Ответ:

1. Спондилолистез L4-L5 3 степени с компрессией нервных корешков.
2. Рентгенография поясничного отдела с функциональными пробами, МСКТ поясничного отдела позвоночника, ЭМГ
3. Декомпрессивно-стабилизирующее вмешательство.

Тема 6.7. Стеноз позвоночного канала. Нейрогенная перемежающаяся хромота. Миелопатия.

Пациент 69 лет поступил с жалобами на затруднение передвижения, чувство скованности ног при стоянии и ходьбе, которое полностью проходит в сидячем положении или при облокачивании на опору. При этом боль в спине данного пациента не беспокоит. МРТ поясничного отдела позвоночника:



1. Интерпретируйте данные МРТ
2. Дообследование.
3. Дифференциальный диагноз.
4. Тактика лечения.

Ответ:

1. Спондилолистез L4 1 степени, центральный стеноз позвоночного канала на уровне L4-L5.
2. Рентгенография поясничного отдела позвоночника с функциональными пробами, МСКТ поясничного отдела позвоночника.
3. Нейродегенеративные заболевания, патология тазобедренных и коленных суставов, сосудистая перемежающаяся хромота.
4. Декомпрессивно-стабилизирующее вмешательство на уровне L4-L5

Тема 6.8. Хирургия дегенеративных заболеваний позвоночника. Синдром неудачной хирургии позвоночника.

У мужчины, 52 года, после подъема тяжести появилась острая боль в пояснице с иррадиацией по боковой и передней поверхности левой голени и стопы. Пациент лечился самостоятельно. На фоне лечения боль несколько уменьшилась, но сохранялся дискомфорт в пояснице. Спустя неделю, проснувшись утром и резко наклонившись, пациент отметил, что боль исчезла, но повисла левая стопа.

1. Диагноз.
2. Тактика.

Ответ:

1. Дискогенная радикулоишемия L5–S1 слева.
2. МРТ поясничного отдела позвоночника.

Раздел 7. Функциональная нейрохирургия

Тема 7.1. Нейрофизиологические методы исследования в нейрохирургии. Виды, показания, область применения.

У женщины 22 лет в течение последних 2 месяцев наблюдаются следующие приступы: потеря концентрации, фиксирование взгляда, но отсутствие полной утраты сознания. После назначения карбамазепина достигнут контроль приступов, однако в настоящее время появился тремор в левой руке, рефрактерный к терапии. При осмотре в неврологическом статусе – без особенностей. По данным МРТ головного мозга с контрастным усилением отмечается

объемное образование медиальных отделов правой височной доли, гипоинтенсивное на T1-ВИ, гиперинтенсивное на T2-ВИ, не накапливающее контрастное вещество.

Как нейрофизиологические методы могут быть использованы при хирургии у данного пациента?

Ответ: нейрофизиологический мониторинг сомато-сенсорных, моторных, зрительных вызванных потенциалов; интраоперационное картирование речевой зоны (awake), электрокортикография.

Тема 7.2. Деструктивные вмешательства и нейростимуляция при двигательных расстройствах ЦНС. Глубинная стимуляция головного мозга.

Пациентка 65 лет поступила с жалобами на беспокоящие, неконтролируемые, танце-подобные движения в конечностях, которые ухудшаются в течение последних 3 лет. В анамнезе – болезнь Паркинсона в течение 10 лет. Длительное время находится на терапии Леводопой. Также в анамнезе – транзиторные ишемические атаки, ишемическая болезнь сердца. Неврологический осмотр: диффузная брадикинезия, ригидность, нарушение походки, тремор по типу «перекатывая пилюль».

С чем связано появление указанных движений в течении последних 3 лет?

Какие ядра могут быть использованы для проведения глубинной стимуляции головного мозга (DBS) в данной ситуации?

Какие анатомические координаты относительно линии AC-PC используются для локализации ядра STN?

Какие симптомы могут улучшиться после проведения DBS?

Какие альтернативные хирургические методики существуют в лечении болезни Паркинсона?

Ответ:

Дискинезии, индуцируемые приемом Леводопы
STN, GPi

2-4 post, 11-13 lat, 4-5 inf

Тремор, ригидность, брадикинезия

Паллидотомия, апоморфиновая помпа.

Тема 7.3. Семиотика эпилепсии. Методы диагностики эпилепсии. Хирургические методы лечения эпилепсии.

45-летний мужчина, правша, был направлен на дообследование по поводу фармакорезистентной фокальной эпилепсии. Судороги характеризуются внезапным началом с фиксацией взгляда, чмоканья губами, транзиторным нарушением сознания. Иногда судороги переходят в генерализованный припадок. Множественные попытки противосудорожной терапии были неэффективны. По данным МРТ головного мозга органической патологии не выявлено.

Какое дообследование требуется у данного пациента?

Какие возможные методы хирургического лечения?

Какие возможны осложнения при данном вмешательстве?

Ответ:

ЭЭГ, суточный видео-ЭЭГ-мониторинг, стереоЭЭГ.

Резекционные (кортикоамигдаллогиппокампэктомия), нейростимуляция (глубинная стимуляция переднего ядра таламуса).

Инфекции, геморрагические осложнения, гемипарез, нарушение памяти, афазия,

Тема 7.4. Функциональные вмешательства при болевых синдромах. DREZ-хирургия.

Пациент 78 лет поступил в связи с наличием болей в лице справа в течение последнего месяца. Боли локализуются по ходу 1 и 2 ветвей тройничного нерва. Боли характеризуются постоянным характером, тупые, усиливаются при незначительном прикосновении к лицу. Кроме того отмечается незначительная отечность правой половины лица. Карбамазепин и Топирамат оказывают непродолжительный положительный эффект. По данным МРТ головного мозга выявлен невровазкулярный конфликт тройничного нерва с одной из артерий Виллизиева круга.

1. Диагноз.
2. Дообследование.
3. Тактика.

Ответ:

1. Невралгия тройничного нерва справа.
2. МРТ головного мозга с программой для исключения невровазкулярного конфликта.
3. Микрораскулярная декомпрессия тройничного нерва.

Критерии оценок выполнения ситуационных заданий:

«Отлично» - уверенное и точное владение приемами работ, самостоятельное выполнение работ и самоконтроль за выполнением действия; работы выполняются в соответствии с требованиями нормативной документации, а также с учетом норм времени; соблюдение требований безопасности труда;

«Хорошо» - возможны отдельные незначительные ошибки при применении приемов работ, исправляемые самим обучающимся; самостоятельное выполнение работ при незначительной помощи и самоконтроль за выполнением действий; работы выполняются в основном в соответствии с требованиями нормативной документации с незначительными ошибками, но в рамках норм времени; соблюдаются требования безопасности труда;

«Удовлетворительно» - недостаточное владение приемами работ; самоконтроль за выполнением действий при овладении приемами работ с помощью; работы выполняются в основном в соответствии с требованиями нормативной документации с незначительными ошибками; допускаются незначительные отклонения от установленных норм времени; соблюдение требований безопасности труда;

«Неудовлетворительно» - неточное выполнение приемов работ; контроль выполненных работ с существенными ошибками, неумение осуществлять контроль; невыполнение норм времени и нарушение требований безопасности труда.

2. Оценочные материалы для проведения промежуточной аттестации по дисциплине

2.1. Оценочные материалы для проведения зачёта

2.1.1. Тестовые задания для подготовки к зачёту

- **Тестовые задания (1 семестр):**

Птерион формируется за счет соединения следующих костей кроме:

- а. Лобная кость
- б. Основная кость
- в. Скуловая кость**
- г. Височная кость
- д. Теменная кость

Корковая ишемия начинается при снижении церебрального перфузионного давления (СРР) ниже:

- а. 100 мм Нг
- б. 75 мм Нг
- в. 50 мм Нг**
- г. 23 мм Нг
- д. 8 мм Нг

Какая из перечисленных линий проходит через краницервикальное сочленение распространяясь от базиона до опистиона?

- а. Линия МакРэя**
- б. Линия МакГрегора
- в. Линия Чемберлейна
- г. Линия Вакенгейма
- д. Передняя маргинальная линия

Прямой синус формируется путем слияния

- а. Внутренней мозговой вены и базальной вены
- б. Нижнего сагиттального синуса и вены Галлена**
- в. Базальной вены и большой мозговой вены
- г. Нижнего сагиттального синуса и базальной вены
- д. Прецентральной мозжечковой вены и внутренней мозговой вены

Центральный парез лицевого нерва вовлекает

- а. только ипсилатеральную верхнюю часть лица
- б. только ипсилатеральную нижнюю часть лица
- в. только контрлатеральную верхнюю часть лица
- г. только контрлатеральную нижнюю часть лица**
- д. ничего из перечисленного

Точка для вентрикулостомии на расстоянии 2,5 см от средней линии и 1 см кпереди от коронарного шва:

- а. Точка Кина
- б. Точка Кохера**
- в. Точка Макэвена
- г. Точка Баркера
- д. Сильвиева точка

Угол грудного кифоза обычно варьируется в пределах

- а. **10-35 гр**
- б. 20-45 гр
- в. 30-55 гр
- г. 40-65 гр
- д. 50-70 гр

Спинальная жидкость продуцируется:

- а. **хориоидальным сплетением**
- б. эпендимальной выстилкой
- в. паренхимой мозга
- г. всем перечисленным

Какой из перечисленных доступов не относится к доступам для хиазмально-селлярной области:

- а. трансфеноидальный доступ
- б. птериональный доступ
- в. супраорбитальный доступ
- г. **межполушарный доступ**

Офтальмическая артерия проникает в орбиту вблизи с

- а. **передним наклонным отростком**
- б. глазодвигательным нервом
- в. воронка гипофиза
- г. блоковидным нервом
- д. сошником

Cuneus располагается между борозд

- а. цингулярной и парието-окципитальной
- б. шпорной и цингулярной
- в. сильвиевой и шпорной
- г. **парието-окципитальной и шпорной**
- д. ничего из перечисленного

Какая артерия наиболее ассоциируется с VII и VIII ЧМН?

- а. ВМА
- б. ОА
- в. **АІСА**
- г. РІСА
- д. позвоночная артерия

Продолговатый мозг включает следующее кроме:

- а. оливы
- б. **серый бугорок**
- в. треугольник блуждающего нерва
- г. бугорок лицевого нерва
- д. начало языкоглоточного нерва

Передняя оболочечная артерия чаще всего является ветвью

- а. офтальмической артерии
- б. **верхнечелюстной артерии**
- в. средней оболочечной артерии
- г. затылочной артерии

д. лицевой артерии

Представительство движения глаз в базальный ядрах:

- а. **субталамическое ядро**
- б. черная субстанция pars compacta
- в. черная субстанция pars reticulate
- г. GPi
- д. GPe

Какой дыхательный паттерн характерен при дорсомедиальном повреждении продолговатого мозга?

- а. **апноэ**
- б. Биота
- в. центральная нейрогенная гипервентиляция
- г. Куссмауля
- д. Чейн-Стокса

Какие из перечисленных структур кровоснабжаются передней хориоидальной артерией?

- а. **GPe, заднее колено внутренней капсулы**
- б. B. GPi, заднее колено внутренней капсулы
- в. GPe, переднее колено внутренней капсулы
- г. GPi, переднее колено внутренней капсулы
- д. ничего из перечисленного

Какой из перечисленных нервов берет начало между пирамидой и оливой?

- а. слуховой
- б. языкоглоточный
- в. блуждающий
- г. добавочный
- д. **языкоглоточный**

Какая из перечисленных артерий кровоснабжает сплетение головного мозга?

- а. PICA
- б. PCA
- в. **AChA**
- г. все перечисленные
- д. ничего из перечисленного

Моторное ядро тройничного нерва располагается в

- а. **верхней части среднего мозга**
- б. нижней части среднего мозга
- в. верхней части моста
- г. средней части моста
- д. нижней части моста

• **Тестовые задания (2 семестр):**

При сотрясении головного мозга наиболее характерным является

- а. кровотечение из носа
- б. потеря сознания
- в. головная боль
- г. эпилептические припадки

д. **головокружение, нистагм**

Характерным для перелома основания черепа признаком является

- а. наличие рвано-ушибленной раны
- б. бессознательное состояние больного
- в. **истечение крови и жидкости из ушного прохода**
- г. жалобы на сильную головную боль
- д. кровоподтеки в области шеи

Признаком проникающего черепно-мозгового ранения является

- а. наличие большой раны с неровными краями
- б. наличие раны с активным артериальным давлением
- в. **наличие раны, из которой выделяется детрит и ликвор**
- г. наличие раны с подлежащей костью
- д. наличие раны с венозным кровотечением

Для травматического повреждения малоберцового нерва характерно

- а. **свисание стопы, стояние на пятке невозможно**
- б. нарушено подошвенное сгибание стопы и пальцев, невозможно стоять на носке
- в. все перечисленное
- г. ничего из перечисленного

Наиболее характерными признаками травматического повреждения локтевого нерва являются

- а. положение кисти - "рука благословения"
- б. резаная рана в области локтевого сгиба
- в. **ослабление ладонного сгибания кисти и резкое нарушение сгибания основных и конце-вых фаланг IV и V пальцев**
- г. расстройство чувствительности в области тенара

Наиболее характерным признаком травматического повреждения срединного нерва является

- а. наличие гематомы в области плеча
- б. выпадение рефлекса с двуглавой мышцы
- в. расстройство болевой чувствительности на тыле кисти
- г. **анестезия в области I-III пальцев кисти**
- д. ни один из перечисленных

К особенностям техники ламинэктомии при закрытых повреждениях позвоночника и спинного мозга относятся все перечисленные, за исключением

- а. резекции дужек до суставных отростков
- б. **резекции дужек с захватом суставных отростков для лучшего обзора**
- в. разреза мягких тканей на уровне ламинэктомии
- г. правильно а) и в)

К особенностям ламинэктомии при открытых огнестрельных ранениях позвоночника относятся

- а. без особенностей
- б. **нельзя пользоваться распатором**
- в. для скелетирования дужек использовать ножницы
- г. все перечисленное
- д. ничего из перечисленного

Субдуральные гигромы следует дифференцировать

- а. **с очаговым менингоэнцефалитом**

- б. с субдуральной гематомой
- в. с субарахноидальным кровоизлиянием
- г. со внутрижелудочковой гематомой
- д. с артерио-венозной мальформацией

Оптимальными сроками наложения первичного шва при повреждении периферического нерва следует считать

- а. первые 1-2 часа после травмы
- б. первые 6-8 часов после травмы
- в. первые 12-24 часа после травмы**
- г. первые 24-36 часов после травмы
- д. в любой из перечисленных сроков

Согласно современной классификации черепно-мозговой травмы не выделяют

- а. ушиб головного мозга легкой степени тяжести
- б. сдавление головного мозга вследствие эпидуральной гематомы
- в. сотрясение головного мозга тяжелой степени**
- г. сдавление головного мозга на фоне его ушиба

Диффузное аксональное повреждение головного мозга при черепно-мозговой травме характеризуется

- а. длительным коматозным состоянием с момента травмы
- б. развитием комы после "светлого" периода**
- в. отсутствием потери сознания
- г. кратковременной потерей сознания

Сотрясение головного мозга в сочетании с повреждением мягких тканей относится к черепно-мозговой травме

- а. легкой открытой
- б. легкой закрытой**
- в. открытой средней тяжести
- г. закрытой средней тяжести

Для внутричерепной гипертензии характерна головная боль

- а. распирающего характера**
- б. распирающего характера в затылочной части
- в. пульсирующего характера по всей голове
- г. сдавливающего характера в лобно-теменной области

Развитие при черепно-мозговой травме гемипареза свидетельствует

- а. о внутричерепной гематоме
- б. об ушибе мозга
- в. о переломе костей черепа
- г. о всем перечисленном
- д. верно а) и б)**

Тяжесть черепно-мозговой травмы определяется по глубине и продолжительности

- а. амнезии
- б. расстройства жизненно важных функций
- в. гемипареза
- г. всего перечисленного**
- д. верно а) и б)

Наиболее постоянными очаговыми симптомами при эпидуральной гематоме являются

- а. расширение зрачка на стороне гематомы
- б. расширение зрачка на противоположной стороне
- в. гемипарез на стороне гематомы
- г. гемипарез на противоположной стороне
- д. **верно а) и г)**
- е. верно б) и в)

Если после черепно-мозговой травмы развиваются ригидность затылочных мышц и светобоязнь при отсутствии очаговых симптомов, то наиболее вероятен диагноз

- а. сотрясение мозга
- б. **субарахноидальное кровоизлияние**
- в. ушиб мозга
- г. внутричерепная гематома

Острая субдуральная гематома на компьютерной томограмме характеризуется зоной

- а. **гомогенного повышения плотности**
- б. гомогенного понижения плотности
- в. неоднородного повышения плотности
- г. отека мозга

Нарастание мидриаза на стороне эпидуральной гематомы и гемипареза на другой стороне обусловлено

- а. асимметричной гидроцефалией
- б. сдавлением коры моторной области
- в. ущемлением ствола в затылочном отверстии
- г. **сдавлением ножки мозга**
- д. верно а) и б)

Краниографические признаки острой травмы черепа характеризуются

- а. "пальцевыми вдавлениями"
- б. усиленным сосудистым рисунком
- в. увеличением глубины турецкого седла
- г. остеопорозом затылочной кости и затылочного полукольца
- д. **ни одним из перечисленных признаков**

Проникающей называют черепно-мозговую травму

- а. при ушибленной ране мягких тканей
- б. при повреждении апоневроза
- в. при переломе костей свода черепа
- г. **при повреждении твердой мозговой оболочки**
- д. при всех перечисленных вариантах

Необходимым условием начала лечения больного с тяжелой черепно-мозговой травмой является

- а. введение в вену кардиотонических средств
- б. введение в вену антигипертензивных средств
- в. **освобождение дыхательных путей от инородных тел**
- г. верно а) и б)

Для коррекции метаболического ацидоза в остром периоде тяжелой черепно-мозговой травмы показана внутривенная инфузия

- а. 5% раствора глюкозы
- б. 4% раствора бикарбоната натрия**
- в. раствора поляризующей смеси
- г. любого из перечисленных растворов
- д. верно а) и б)

Причиной артериальной гипертензии при острой тяжелой черепно-мозговой травме являются

- а. церебральная гипоксия
- б. реакция на боль
- в. поражение диэнцефально-мезенцефальных структур
- г. все перечисленное**

В связи с меньшим влиянием на электролитный баланс для лечения отека мозга при тяжелой черепно-мозговой травме следует выбрать

- а. гидрокортизон
- б. преднизолон
- в. дексаметазон**
- г. кортизон
- д. верно а) и б)

Наиболее эффективными корректорами гиперметаболизма при тяжелой черепно-мозговой травме являются

- а. ингибиторы МАО
- б. трициклические антидепрессанты
- в. бензодиазепиновые препараты
- г. барбитураты**
- д. все перечисленные

Гиперактивацию симпатoadреналовой системы в остром периоде тяжелой черепно-мозговой травмы подавляют

- а. нейролептиками
- б. антидепрессантами
- в. барбитуратами
- г. всем перечисленным
- д. верно а) и в)**

Для коррекции дефицита антидиуретического гормона в остром периоде тяжелой черепно-мозговой травмы назначают

- а. инфузии адиурекрина
- б. водный раствор питрессина
- в. масляную суспензию вазопрессина
- г. любой из перечисленных препаратов**
- д. верно а) и б)

Для угнетения гиперактивации вестибуло-вегетативных рефлексов в остром периоде черепно-мозговой травмы назначают

- а. анаприлин
- б. беллатаминал**
- в. метоклопрамид
- г. все перечисленное
- д. верно б) и в)

Для лечения посттравматической головной боли, обусловленной снижением внутричерепного давления, назначают вливания

- а. 5% раствора глюкозы
- б. 0.75% раствора хлористого натрия
- в. дистиллированной воды
- г. **любого из перечисленных средств**
- д. верно а) и б)

Для лечения посттравматической головной боли, обусловленной внутричерепной гипертензией, назначают

- а. центральные антигипертензивные средства
- б. осмотические диуретики
- в. верно б) и в)
- г. **все перечисленное**

Для диагностики посттравматической скрытой ликвореи необходимо произвести рентгенографию или компьютерную томографию головы после введения нерастворимого контраста

в вену

- а. **эндолюмбально**
- б. в желудочки мозга
- в. верно а) и б)
- г. верно б) и в)

Ноотропные средства при черепно-мозговой травме можно применять

- а. спустя 3 дня после травмы
- б. спустя неделю после травмы
- в. в резидуальном периоде
- г. **в любые сроки**
- д. верно б) и в)

При хронических посттравматических абсцессах мозга корково-подкорковой локализации в клинической картине преобладает

- а. наличие внутричерепной гипертензии
- б. общемозговая симптоматика
- в. **эпилептиформный симптомокомплекс**
- г. менингеальный синдром
- д. в равной мере все перечисленное

Скорость регенерации поврежденного аксона при травматическом разрыве нерва составляет

- а. 0,1 мм в сутки
- б. **1 мм в сутки**
- в. 10 мм в сутки
- г. мм в 10 дней

• **Тестовые задания (3 семестр):**

Для опухоли премоторной области лобной доли характерны

- а) гемипарез с преобладанием в ноге
- б) моторная афазия
- в) **адверсивные эпилептические припадки**

- г) атрофия зрительного нерва на стороне опухоли
- д) все перечисленное

Ремиттирующее течение спинальных опухолей наиболее часто наблюдается

- а) при ангиоретикулемах
- б) при глиомах**
- в) при менингиомах
- г) при невриномах
- д) при эпендимомах

Эпилептиформный синдром при посттравматической эпилепсии проявляется джексоновскими припадками при локализации патологического очага в области

- а) лобной доли
- б) теменной доли
- в) центральных извилин**
- г) извилины Гешля
- д) височной доли

Для спинальной опухоли эпидуральной локализации наиболее характерен

- а) корешковый синдром**
- б) симптом ликворного толчка
- в) симптом вклинения
- г) симптом острого отростка

Экстремедуллярные опухоли спинного мозга наиболее часто располагаются на его

- а) переднебоковой поверхности
- б) задней поверхности
- в) задней и заднебоковой поверхности**
- г) передней поверхности

Наиболее часто эпилептические припадки наблюдаются

- а) при менингиомах**
- б) при астроцитомах
- в) при мультиформных глиобластомах
- г) ни при чем из перечисленного

Наиболее часто встречаются невриномы нерва

- а) зрительного
- б) тройничного
- в) слухового**
- г) подъязычного
- д) добавочного

Адверсивные судорожные приступы с насильственным поворотом головы в здоровую сторону чаще наступают при локализации опухоли в следующей доле мозга

- а) лобной**
- б) теменной
- в) височной
- г) затылочной

Дугообразная деструкция пирамиды височной кости и сопутствующие штриховые дугообразные петрификаты являются характерным рентгенологическим признаком

- а) невриномы слухового нерва
- б) холестеатомы мосто-мозжечкового угла**
- в) невриномы тройничного нерва
- г) всех перечисленных новообразований

Опухоль, ассоциированная с туберозным склерозом:

- а) субэпендимальная астроцитома
- б) ретинальная гамартома
- в) ангиомиолипома
- г) менингиома**

Синдром Горнера включает все кроме:

- а) миоз
- б) энофтальм
- в) экзофтальм**
- г) ангидроз

Для опухоли височной доли доминантного полушария характерна

- а) моторная, сенсорная афазия
- б) сенсорная, амнестическая афазия**
- в) моторная, семантическая афазия
- г) сенсорная афазия, аутогнозизация
- д) моторная афазия, аутогнозизация

Среди афатических нарушений при опухоли нижней теменной доли наступает

- а) моторная афазия
- б) сенсорная афазия
- в) семантическая афазия
- г) амнестическая афазия**

Для офтальмологической стадии супраселлярного роста аденомы гипофиза характерны

- а) гомонимная гемианопсия
- б) биназальная гемианопсия
- в) битемпоральная гемианопсия**
- г) все перечисленное

Признаки акромегалии при аденоме гипофиза можно уменьшить

- а) бромидом натрия
- б) бромкриптином**
- в) бромкамфорой
- г) любым из перечисленных препаратов
- д) ни одним из перечисленных препаратов

При опухоли нижних отделов червя мозжечка (флоккуло-нодулярный синдром) характерным признаком является

- а) нарушение статики и походки
- б) нарушение координации в конечностях
- в) туловищная атаксия без дискоординации в конечностях**
- г) нижний пирамидный парез
- д) вертикальный нистагм

К ранним симптомам менингиомы бугорка турецкого седла относятся

- а) снижение обоняния
- б) головная боль
- в) снижение зрения**
- г) альтернирующий синдром Вебера
- д) все перечисленные

При медио-базальной локализации опухоли височной доли галлюцинации чаще бывают

- а) зрительные
- б) слуховые
- в) обонятельные**
- г) все перечисленные

Первичным источником метастатических опухолей ЦНС чаще является рак

- а) легких**
- б) желудка
- в) грудной железы
- г) матки
- д) предстательной железы

Отличительный признак неврита зрительного нерва от поражений нерва при опухолях головного мозга

- а) жалобы на затуманивание зрения
- б) концентрическое сужение полей зрения
- в) быстрое снижение остроты зрения
- г) картина первичной атрофии зрительного нерва**
- д) все перечисленное

• **Тестовые задания (4 семестр):**

Аневризма артерий мозга диаметром 3 мм может быть диагностирована с помощью

- а) ангиографии**
- б) реоэнцефалографии
- в) ультразвуковой доплерографии
- д) радиоизотопной сцинтиграфии

Микрохирургическое клипирование после субарахноидального кровоизлияния проводится с целью предотвращения:

- а) повторного кровоизлияния**
- б) вазоспазма
- в) гидроцефалии
- г) синдрома Терсона

В случае повреждения плечевого сплетения не выполняется:

- а) невролиз
- б) блокада звездчатого ганглия
- в) пересечение плечевого сплетения**
- г) DREZотомия

Глубинная стимуляция головного мозга эффективно при всем кроме:

- а) Дистония
- б) Болезни Паркинсона
- в) Эссенциальный тремор

г) Шизофрения

В какой области располагается очаг при наличии симптома Парино:

- а) продолговатый мозг
- б) Вентральные отделы среднего мозга
- в) дорзальные отделы среднего мозга**
- г) дорзальные отделы моста

Парез отводящего нерва характерен для всех патологий кроме:

- а) аневризма ПСА**
- б) аневризма ЗСА
- в) хордома ската
- г) повышение ВЧД при ЧМТ

При САК наблюдается все, кроме:

- а) вазоспазм
- б) полиурия
- в) аритмия
- г) гиперкалиемия**

Фармакорезистентные приступы эпилепсии наблюдаются при всем кроме:

- а) туберозном склерозе
- б) синдроме Стерджа-Вебера
- в) синдроме Гиппеля-Линдау**
- г) мезиальном темпоральном склерозе

В третьем желудочке чаще встречаются:

- а) Хориоидпапиллома
- б) Эпендимома
- в) Эпидермоиды
- г) Коллоидные кисты**

У больного возникают насильственные глотательные движения, лизательные, сосательные движения, которые сопровождаются иногда потерей сознания и амнезией. Где очаг? Как называются приступы?

- а) В стволе мозга. Ирритативные гортано-глоточные кризы
- б) В нижних отделах конвекса лобной доли в оперкулярной области. Оперкулярные эпилепсии**
- в) В лимбической системе. Ирритативные висцеро-вегетативные приступы
- г) Органического очага нет. Истерический глобус

У больного выявлен синдром "пяти геми": гемианестезия, гемиатаксия, гемианопсия, центральные боли по гемитипу, трофические расстройства в кисти на стороне боли. Где очаг?

- а) В таламусе на противоположной стороне**
- б) В нижних отделах ствола на стороне симптомов
- в) Во внутренней капсуле на противоположной стороне
- г) В моторной коре

Если нарушается резорбция ликвора, то за этим следует:

- а) Гидроцефалия нормотензивная
- б) Гидроцефалия окклюзионная

- в) Кровоизлияния
- г) **Гидроцефалия сообщающаяся**

В сосудистую систему шунтирования при каротидно-кавернозных соустьях не входит:

- а) Вены орбиты и век
- б) **Задняя мозговая артерия**
- в) Верхняя глазная вена
- г) Кавернозная часть внутренней сонной артерии

Экзофтальм при ККС характеризуется всеми перечисленными признаками, кроме:

- а) Односторонний
- б) **Непульсирующий**
- в) Подвижность экзофтальмированного глазного яблока сохраняется
- г) Сочетается с хемозом

Наиболее рациональным доступом к артериальным аневризмам средней мозговой артерии является:

- а) Теменно-височный
- б) Бифронтальный
- в) **Височно-лобный(птериональный)**
- г) Субфронтальный

Показания для экстра-интракраниального шунтирования височной артерии:

- а) Острый тромбоз сонной артерии
- б) Диффузное грубое стенозирование внутренней сонной артерии
- в) Выраженные остаточные неврологические расстройства после инсульта
- г) **Повторные острые нарушения мозгового кровообращения при технической невозможности произвести реконструкцию внутренней сонной артерии**

Триада, характерная для нормотензивной гидроцефалии:

- а) нарушение ходьбы, недержание мочи, психические нарушения
- б) нарушение ходьбы, тремор, снижение интеллекта
- в) нарушение ходьбы, недержание мочи, дизартрия
- г) **нарушение ходьбы, недержание мочи, деменция**

Дроп-аттаки наблюдаются при повреждении:

- а) **цервико-медулярного перехода**
- б) моста
- в) мозжечка
- г) моторной коры

Тестовый контроль представляет собой произвольную выборку тестовых вопросов из базы тестовых заданий.

Вид контроля	Промежуточный
Контрольный тест (заданий на тестирование)	15
Предполагаемое время тестирования (мин)	30

Критерии оценок при тестировании:

- «Зачтено» - 70% и более правильных ответов,
- «Не зачтено» - 69% и менее правильных ответов

2.2. Оценочные материалы для проведения экзамена

2.2.1. Тестовые задания для подготовки к экзамену

Тестовые задания для подготовки к экзамену в 1, 2, 3 и 4 семестрах приведены в разделе 2. «Оценочные материалы для проведения промежуточной аттестации по дисциплине», параграф 2.1. «Оценочные материалы для проведения зачёта» данных оценочных материалов дисциплины.

Тестовый контроль представляет собой произвольную выборку тестовых вопросов из базы тестовых заданий по семестрам, представленных в разделе 2. «Оценочные материалы для проведения промежуточной аттестации по дисциплине», параграф 2.1. «Оценочные материалы для проведения зачёта» данных оценочных материалов дисциплины.

Вид контроля	Промежуточный
Контрольный тест (заданий)	15
Предполагаемое время тестирования (мин)	30

Критерии оценок тестового контроля:

«Отлично» - 90-100% правильных ответов

«Хорошо» - 80-89% правильных ответов

«Удовлетворительно» - 70-79% правильных ответов

«Неудовлетворительно» - 69% и менее правильных ответов.

2.2.2. Ситуационные задания для подготовки к экзамену

Ситуационные задания для подготовки к экзамену в 1, 2, 3 и 4 семестрах приведены в разделе 1. «Оценочные материалы для проведения текущего контроля успеваемости по дисциплине», параграф 1.2. «Ситуационные задания» данных оценочных материалов дисциплины.

Критерии оценок выполнения ситуационных заданий:

«Отлично» - уверенное и точное владение приемами работ, самостоятельное выполнение работ и самоконтроль за выполнением действия; работы выполняются в соответствии с требованиями нормативной документации, а также с учетом норм времени; соблюдение требований безопасности труда;

«Хорошо» - возможны отдельные несущественные ошибки при применении приемов работ, исправляемые самим обучающимся; самостоятельное выполнение работ при несущественной помощи и самоконтроль за выполнением действий; работы выполняются в основном в соответствии с требованиями нормативной документации с несущественными ошибками, но в рамках норм времени; соблюдаются требования безопасности труда;

«Удовлетворительно» - недостаточное владение приемами работ; самоконтроль за выполнением действий при овладении приемами работ с помощью; работы выполняются в основном в соответствии с требованиями нормативной документации с несущественными ошибками; допускаются незначительные отклонения от установленных норм времени; соблюдение требований безопасности труда;

«Неудовлетворительно» - неточное выполнение приемов работ; контроль выполненных работ с существенными ошибками, неумение осуществлять контроль; невыполнение норм времени и нарушение требований безопасности труда.

2.2.3. Вопросы для подготовки к экзамену

• Вопросы для подготовки к экзамену (1 семестр):

1. Анатомия ствола головного мозга.
2. Методы инструментальной диагностики в нейрохирургии.
3. Уровни сознания.
4. Оболочки головного и спинного мозга.
5. Клиническое проявление радикулопатий L4, L5, S1.
6. Люмбальная пункция. Показания, противопоказания. Техника выполнения манипуляции.
7. Венозный отток головного мозга.
8. Шкала Глазго. Интерпретация.
9. Точки пункции желудочков головного мозга.
10. Неврологический осмотр.
11. Черепно-мозговая травма. Классификации
12. Виды хирургических вмешательств при дегенеративной патологии позвоночника.
13. Артериальное кровоснабжение головного мозга
14. Уровни сознания
15. Оценка функциональных исходов больных, перенёсших инсульт. Шкала Рэнкина.
16. Цереброспинальная жидкость. Продукция, ток, состав.
17. Патогенез черепно-мозговой травмы.
18. Клиническое проявление радикулопатий C5, C6, C7.
19. Позвоночно-спинномозговая травма. Классификация. Диагностика.
20. Топографическая анатомия желудочковой системы головного мозга
21. Эпидуральные гематомы: клиника, виды хирургического лечения.
22. Артериальное кровоснабжение спинного мозга. Типы кровоснабжения.
23. Шкала Hunt-Hess. Интерпретация.
24. Клинические синдромы при дегенеративных заболеваниях позвоночника.
25. Артериальное кровоснабжение спинного мозга. Типы кровоснабжения.
26. Лёгкая черепно-мозговая травма: патоморфология, клиника, диагностика.
27. Грыжи шейного отдела позвоночника. Диагностика. Тактика лечения.
28. Изменения цереброспинальной жидкости при различных патологических состояниях.
29. Переломы костей основания черепа. Клиника, диагностика.
30. Показания и техника установки системы наружного люмбального дренирования.
31. Субарахноидальные цистерны головного мозга.
32. Уровни сознания
33. Локтевой, лучевой, срединный нервы. Анатомия, клиника поражения.
34. Передняя, средняя, задняя мозговые артерии. Сегменты. Анатомия виллизиева круга.
35. Воспалительные заболевания головного мозга. Абсцесс головного мозга.
36. Классификация коматозных состояний.
37. Топографическая анатомия внутренней сонной артерии. Деление на сегменты
38. Дислокация головного мозга. Основные виды.
39. Признаки центрального и периферического расстройства функций тазовых органов.
40. Топографическая анатомия позвоночных артерий. Деление на сегменты.
41. Декомпрессивная трепанация черепа
42. Клинические проявления поражения лицевого нерва
43. Оснащение нейрохирургической операционной.
44. Типы шунтов, используемых при лечении гидроцефалий. Преимущества, недостатки, осложнения.
45. Невралгия тройничного нерва. Причины, клиника, диагностика.
46. Значение исследования глазного дна в клинике нервных болезней и нейрохирургии.
47. Тяжелая черепно-мозговая травма: патоморфология, клиника, диагностика.
48. Эпилепсия. Классификация

49. Ультразвуковые методы исследования в нейрохирургии
50. Лучевые методы исследования в нейрохирургии.
51. Внутрочерепные кровоизлияния. Классификация. Клиника, диагностика, тактика ведения.
52. Триада Хакима-Адамса. Расшифровка.
53. Электроэнцефалография. Виды ЭЭГ. Показания.
54. Основные виды оперативных вмешательств при гидроцефалии.
55. Анатомия костей черепа.
56. Гидроцефалия. Классификация. Причины.
57. Укладка больного на операционном столе. Предупреждение пролежней.
58. Послеоперационная ликворея. Предупреждение послеоперационных ликворей.
59. Техника установки системы наружного вентрикулярного дренирования.
60. Кубитальный синдром. Показания к операции при кубитальном синдроме.

Вопросы для подготовки к экзамену (2 семестр):

1. Эндоваскулярное лечение стеноза внутренней сонной артерии.
2. Назовите компоненты и уровни сознания. Шкала для определения уровня сознания.
3. Продукция и ток цереброспинальной жидкости.
4. Гидроцефалия
5. Антибактериальная терапия в практике нейрохирурга. Пути введения препаратов.
6. Лечение околофасеточных кист позвоночника.
7. Микрохирургическое лечение стеноза внутренней сонной артерии.
8. Причины развития комы.
9. Противопоказания к проведению люмбальной пункции.
10. Классификация гидроцефалий.
11. Инфекционный менингит. Клиника, диагностика, лечение.
12. Синдром неудачных операций на позвоночнике.
13. Стеноз внутренней сонной артерии. Клиника диагностика лечение.
14. Токсические/метаболические нарушения, приводящие к коме.
15. Люмбальная пункция. Показания, техника, методика
16. Причины гидроцефалий.
17. Посттравматический менингит. Эпидемиология, клиника, лечение.
18. Изменения МРТ при арахноидите.
19. Шкала Рэнкина.
20. Органические причины коматозного состояния
21. Состав цереброспинальной жидкости. Диагностическая значимость.
22. Механизмы компенсирующие повышенное внутрочерепное давление.
23. Абсцесс головного мозга. Клиника, диагностика, лечение.
24. Арахноидит. Клиника, диагностика, лечение.
25. Влияние CO₂ на мозговой кровоток.
26. Подход к пациенту в коматозном состоянии.
27. Отличие истинного лейкоцитоза ЦСЖ от травматичной пункции.
28. Датчик внутрочерепного давления. Показания, техника установки.
29. Классификация абсцессов головного мозга.
30. Грыжи шейных дисков позвоночника.
31. Влияние O₂ на мозговой кровоток.
32. Признаки дислокационного синдрома
33. Отличие истинного САК от травматичной пункции.
34. Окклюзионная гидроцефалия. Причины, тактика ведения
35. Хронический абсцесс головного мозга. Клиника, диагностика, лечение
36. Субфронтальный доступ. Техника, методика, показания.
37. Влияние препаратов для ингаляционного наркоза на ВЧД.
38. Синдром вклинения. Виды вклинения.

39. Изменения ЦСЖ при различных патологических состояниях.
40. Наружная гидроцефалия. Тактика ведения.
41. Диагностика и дифференциальная диагностика абсцесса головного мозга.
42. Срединный доступ к структурам ЗЧЯ. Техника, методика, показания.
43. Влияние пропофола на ВЧД.
44. Стадии вклинения.
45. Назовите возможные пути истечения ликвора.
46. Гидроцефалия нормального давления. Клиника, диагностика, лечение.
47. Гнойный эпидурит. Клиника, диагностика, лечение.
48. Парамедианный, ректосигмоидный доступ. Техника, методика, показания.
49. Влияние тиопентала натрия на ВЧД.
50. Базовый неврологический осмотр пациента в коматозном состоянии.
51. КТ-цистернография с водорастворимым КВ. Показания, методика.
52. Причины гнойного эпидурита.
53. Виды доступов к хиазмально-селлярной области.
54. Эпилептический припадок.
55. Противоотечная терапия в нейрохирургической практике.
56. Тактика ведения больных с ликвореей.
57. Хирургическое лечение гидроцефалий.
58. Хирургическое лечение гнойного эпидурита.
59. Супраорбитальный доступ. Техника, методика, показания.
60. Электроэнцефалография.
61. Дифференциальная диагностика кавернозной мальформации и артерио-венозной мальформации головного мозга
62. Препарат снижающий продукцию ликвора. Механизм действия
63. Типы шунтов, используемых при гидроцефалии. Недостатки/осложнения.
64. Эпидуральный абсцесс головного мозга. Клиника, диагностика, лечение.
65. Доступы к объемным образованиям третьего желудочка.
66. Фармокорезистентная эпилепсия. Хирургические методы лечения.
67. Лечебная тактика при лечении кавернозной мальформации головного мозга.
68. Резервуар Оммая. Показания к установке.
69. Доступы к объемным образованиям ЗЧЯ.
70. Классификация основных видов эпилептических припадков.
71. Первичные мозговые опухоли.
72. Дегенеративные заболевания позвоночника
73. Кавернозная мальформация головного мозга.
74. Генерализованный тонико-клонический припадок. Причины, характер течения, диагностика, лечение.
75. Классификация опухолей ЦНС Всемирной организации здравоохранения.
76. Клинические проявления дегенеративных изменений в шейном отделе позвоночника
77. Невринома слухового нерва. Происхождение, эпидемиология, клиника, тактика ведения больного
78. Нейрофизиологический интероперационный мониторинг при удалении невриномы слухового нерва
79. Клинические проявления дегенеративных изменений в грудном отделе позвоночника
80. Клинические проявления опухолей в детском возрасте.
81. Абсанс. Понятие, причины, характер течения, диагностика, лечение.
82. Глазодвигательный, блоковый, отводящий, добавочный и подъязычный нервы, их анатомия, топография, ветви, области иннервации.
83. Лечение спонтанной каротидной диссекции.
84. Диагностика спонтанной каротидной диссекции.
85. Факторы, снижающие порог судорожной готовности.

86. Глиомы низкой степени злокачественности. Классификация, эпидемиология, тактика ведения больного.
87. Клинические проявления дегенеративных изменений межпозвоночного диска в пояснично-крестцовом отделе позвоночника
88. Нейрофизиологический интродерационный мониторинг при удалении опухолей ствола головного мозга
89. Аденомы гипофиза. Клиника, диагностика, лечение

• **Вопросы для подготовки к экзамену (3 семестр):**

1. Синдром Хакима-Адамса. Причины, диагностика, лечение.
2. Менингиомы. Классификация.
3. Грыжи шейного отдела позвоночника. Диагностика. Тактика лечения.
4. Клиническое проявление радикулопатий C5, C6, C7.
5. Классификация нейроэпителиальных опухолей. WHO grading.
6. Основные виды оперативных вмешательств при гидроцефалии.
7. Хирургическое лечение эпилепсии. Показания, виды оперативных вмешательств.
8. Лучевая терапия опухолей ЦНС.
9. Клиническое проявление радикулопатий L4, L5, S1.
10. Дислокация головного мозга. Основные виды.
11. Аденома гипофиза. Клиника, диагностика, лечение.
12. Тактика ведения глиом низкой степени злокачественности.
13. Мальформация Киари. Понятие, Классификация, клиника. Оперативное лечение.
14. Гемангиомы позвоночника. Классификация, клинические проявления, тактика ведения.
15. Послеоперационная ликворея. Тактика ведения и лечения.
16. Околофасеточные кисты позвоночника. Клиника, диагностика, лечение.
17. Виды хирургических вмешательств при дегенеративной патологии позвоночника.
18. Переломы костей основания черепа. Клиника, диагностика.
19. Синдромы поражения спинного мозга на поясничном уровне. Синдром эпиконуса, конуса.
20. Показания к хирургическому лечению грыж поясничного отдела позвоночника.
21. Невринома ММУ. Классификация Koos.
22. Типы шунтирующих операций, используемых при лечении гидроцефалий. Преимущества, недостатки, осложнения.
23. Нейрофизиологический интраоперационный мониторинг. Возможности.
24. Внутрочерепные кровоизлияния. Классификация. Клиника, диагностика, тактика ведения.
25. Атеросклеротическое поражение экстракраниальных артерий. Показания к хирургическому лечению. Виды оперативных вмешательств.
26. Повреждения седалищного, большеберцового, малоберцового нервов. Клинические проявления.
27. Понятие Failed back surgery syndrome. Причины. Тактика при FBSS.
28. Глубинная стимуляция структур головного мозга.
29. Позвоночно-спинномозговая травма. Классификация. Диагностика.
30. Воспалительные заболевания головного мозга. Абсцесс головного мозга.
31. Показания к хирургическому лечению болезни Паркинсона. Виды оперативных вмешательств.
32. Стеноз позвоночного канала. Понятие, классификация.
33. Стимуляция спинного мозга и периферических нервов. Показания.
34. Локтевой, лучевой, срединный нервы. Анатомия, клиника поражения.
35. Классификация опухолей головного мозга (ВОЗ).
36. Техника установки системы наружного вентрикулярного дренирования.
37. Эпилепсия. Классификация.
38. Кавернозная мальформация. Клиника, диагностика, показания к хирургическому вмешательству.

39. Декомпрессивная трепанация черепа.
40. Синдромы поражения спинного мозга на верхнешейном уровне, шейного утолщения.
41. Микрохирургическое лечение стеноза внутренней сонной артерии.
42. Невралгия тройничного нерва. Причины, клиника, диагностика
43. Особенности клинического проявления опухолей головного мозга у детей.
44. Клинические синдромы при дегенеративных заболеваниях позвоночника.
45. Дифференциальная диагностика кавернозной мальформации и артерио-венозной мальформации головного мозга.

• **Вопросы для подготовки к экзамену (4 семестр):**

1. Эндovasкулярное лечение стеноза внутренней сонной артерии.
2. Назовите компоненты и уровни сознания. Шкала для определения уровня сознания.
3. Продукция и ток цереброспинальной жидкости.
4. Гидроцефалия
5. Антибактериальная терапия в практике нейрохирурга. Пути введения препаратов.
6. Лечение околофасеточных кист позвоночника.
7. Микрохирургическое лечение стеноза внутренней сонной артерии.
8. Причины развития комы.
9. Противопоказания к проведению люмбальной пункции.
10. Классификация гидроцефалий.
11. Инфекционный менингит. Клиника, диагностика, лечение.
12. Синдром неудачных операций на позвоночнике.
13. Стеноз внутренней сонной артерии. Клиника диагностика лечение.
14. Токсические/метаболические нарушения, приводящие к коме.
15. Люмбальная пункция. Показания, техника, методика
16. Причины гидроцефалий.
17. Посттравматический менингит. Эпидемиология, клиника, лечение.
18. Изменения МРТ при арахноидите.
19. Шкала Рэнкина.
20. Органические причины коматозного состояния
21. Состав цереброспинальной жидкости. Диагностическая значимость.
22. Механизмы компенсирующие повышенное внутричерепное давление.
23. Абсцесс головного мозга. Клиника, диагностика, лечение.
24. Арахноидит. Клиника, диагностика, лечение.
25. Влияние CO₂ на мозговой кровоток.
26. Подход к пациенту в коматозном состоянии.
27. Отличие истинного лейкоцитоза ЦСЖ от травматичной пункции.
28. Датчик внутричерепного давления. Показания, техника установки.
29. Классификация абсцессов головного мозга.
30. Грыжи шейных дисков позвоночника.
31. Влияние O₂ на мозговой кровоток.
32. Признаки дислокационного синдрома
33. Отличие истинного САК от травматичной пункции.
34. Окклюзионная гидроцефалия. Причины, тактика ведения
35. Хронический абсцесс головного мозга. Клиника, диагностика, лечение
36. Субфронтальный доступ. Техника, методика, показания.
37. Влияние препаратов для ингаляционного наркоза на ВЧД.
38. Синдром вклинения. Виды вклинения.
39. Изменения ЦСЖ при различных патологических состояниях.
40. Наружная гидроцефалия. Тактика ведения.
41. Диагностика и дифференциальная диагностика абсцесса головного мозга.
42. Срединный доступ к структурам ЗЧЯ. Техника, методика, показания.

43. Влияние пропофола на ВЧД.
44. Стадии вклинения.
45. Назовите возможные пути истечения ликвора.
46. Гидроцефалия нормального давления. Клиника, диагностика, лечение.
47. Гнойный эпидурит. Клиника, диагностика, лечение.
48. Парамедианный, ректосигмоидный доступ. Техника, методика, показания.
49. Влияние тиопентала натрия на ВЧД.
50. Базовый неврологический осмотр пациента в коматозном состоянии.
51. КТ-цистернография с водорастворимым КВ. Показания, методика.
52. Причины гнойного эпидурита.
53. Виды доступов к хиазмально-селлярной области.
54. Эпилептический припадок.
55. Противоотечная терапия в нейрохирургической практике.
56. Тактика ведения больных с ликвореей.
57. Хирургическое лечение гидроцефалий.
58. Хирургическое лечение гнойного эпидурита.
59. Супраорбитальный доступ. Техника, методика, показания.
60. Электроэнцефалография.
61. Дифференциальная диагностика кавернозной мальформации и артерио-венозной мальформации головного мозга
62. Препарат снижающий продукцию ликвора. Механизм действия
63. Типы шунтов, используемых при гидроцефалии. Недостатки/осложнения.
64. Эпидуральный абсцесс головного мозга. Клиника, диагностика, лечение.
65. Доступы к объемным образованиям третьего желудочка.
66. Фармакорезистентная эпилепсия. Хирургические методы лечения.
67. Лечебная тактика при лечении кавернозной мальформации головного мозга.
68. Резервуар Оммая. Показания к установке.
69. Доступы к объемным образованиям ЗЧЯ.
70. Классификация основных видов эпилептических припадков.
71. Первичные мозговые опухоли.
72. Дегенеративные заболевания позвоночника
73. Кавернозная мальформация головного мозга.
74. Генерализованный тонико-клонический припадок. Причины, характер течения, диагностика, лечение.
75. Классификация опухолей ЦНС Всемирной организации здравоохранения.
76. Клинические проявления дегенеративных изменений в шейном отделе позвоночника
77. Невринома слухового нерва. Происхождение, эпидемиология, клиника, тактика ведения больного
78. Нейрофизиологический интероперационный мониторинг при удалении невриномы слухового нерва
79. Клинические проявления дегенеративных изменений в грудном отделе позвоночника
80. Клинические проявления опухолей в детском возрасте.
81. Абсанс. Понятие, причины, характер течения, диагностика, лечение.
82. Глазодвигательный, блоковый, отводящий, добавочный и подъязычный нервы, их анатомия, топография, ветви, области иннервации.
83. Лечение спонтанной каротидной диссекции.
84. Диагностика спонтанной каротидной диссекции.
85. Факторы, снижающие порог судорожной готовности.

Критерии оценки при опросе:

«Отлично» - вопрос раскрыт в полном объеме, обучающийся умеет систематизировать, обобщать и применять знания в смежных дисциплинах.

«Хорошо» - вопрос раскрыт практически в полном объеме, имеются небольшие недочеты.
«Удовлетворительно» - вопрос раскрыт частично, имеются значительные недочеты.
«Неудовлетворительно» - вопрос не раскрыт, имеются грубые ошибки